ANNALES
D'ANATOMIE PATHOLOGIQUE
ET D'ANATOMIE NORMALE
MÉDICO-CHIRURGICALE

NEUVIÈME ANNÉE *N° 1* *JANVIER 1932*

MÉMOIRES ORIGINAUX

LABORATOIRE ANATOMO-PATHOLOGIQUE DE L'UNIVERSITÉ D'ATHÈNES.
PROFESSEUR C. MELISSIMOS.

SUR LA QUESTION DES FORMATIONS SCLÉRO-PIGMENTAIRES DANS LA RATE

par

D.-S. ELEFTHÉRIOU

L'autopsie, complément utile de l'examen clinique fait pendant la vie, peut souvent se trouver assez heureuse pour mettre en évidence des lésions cachées qui auront, peut-être, échappé au plus avisé des cliniciens.

C'est ainsi qu'une des autopsies pratiquées l'année courante, dans le Laboratoire d'Anatomie pathologique de l'Université, a mis au jour, entre autres lésions, une rate, dont le caractère tout à fait particulier donne, croyons-nous, à ce cas, un certain intérêt.

Il s'agit d'une jeune femme morte d'urémie consécutive à une néphrite chronique, et dont l'histoire, complaisamment communiquée par la première

clinique médicale de l'Université (service du professeur S. Livieratos), est la suivante :

Femme de quarante ans. Rien d'héréditaire. De ses antécédents personnels, il n'y a à signaler, dans son enfance, qu'un mouvement fébrile s'emparant d'elle pendant de courtes périodes de temps, et dont chaque accès durait à peu près une journée. Aucun caractère précis de cette fièvre n'est indiqué. Depuis trois ans, elle souffre de céphalée, de diminution de l'acuité visuelle, d'un petit mouvement fébrile avec une grande débilité et œdème des paupières. Le diagnostic de néphrite posé, la patiente fut soumise au régime lacté.

Depuis lors se présenta de la pollakiurie, de la diarrhée et des tuméfactions anodines des ganglions cervicaux superficiels droits. Enfin, sa situation continuellement s'aggravant, la patiente se présenta à la clinique le 16 août 1930.

A l'examen des différents systèmes, il n'y a à signaler d'intéressant qu'une faible augmentation des vibrations vocales avec submatité légère, marquée surtout au poumon gauche; une augmentation de l'intensité des bruits de la mitrale, ainsi que du deuxième bruit aux points de l'auscultation de l'aorte et de l'artère pulmonaire. Une légère augmentation de volume du foie et diminution de celui de la rate; enfin, les tuméfactions susmentionnées des ganglions cervicaux superficiels droits.

L'état général s'aggravant continuellement, malgré le traitement, la patiente tomba dans un coma terminé par la mort.

Des examens de laboratoire, ceux qui furent pratiqués peu avant la mort, montrèrent :

URINES. — Quantité diminuée; faible teneur en albumine; rétention des chlorures modérée ; quantité abondante d'urate de soude et d'acide urique.

SANG. — Globules rouges, 3.000.000; blancs, 21.300, dont 85 % polynucléaires, 10 % lymphocytes et 5 % grands mononucléaires; urée, 5,20 ‰; Wassermann et Laveran, négatifs; pression sanguine : maxima, 18; minima, 9.

AUTOPSIE

Corps de femme d'un âge mûr, sans aucune malformation apparente. Tissu adipeux et système musculaire atrophiés. Ganglions cervicaux superficiels droits hypertrophiés.

CAVITÉ THORACIQUE. — *Péricarde* : adhérences entre ses deux feuillets.

Cœur : hypertrophié (480 grammes) surtout dans sa moitié gauche. L'ouverture de ses cavités ne montre rien d'anormal.

Poumons : adhérents au thorax et au diaphragme. Congestion passive marquée, surtout aux lobes inférieurs. Bronchite catarrhale. Tuméfaction des ganglions du hile avec quelques foyers de caséification.

CAVITÉ ABDOMINALE. — *Reins* : diminués de volume (poids : rein droit = 100 grammes; rein gauche = 110 grammes). Surface granuleuse, capsule fibreuse adhérente, consistante dure. La surface de section montre une diminution du parenchyme (surtout de la substance corticale) avec une augmentation compensatrice du tissu adipeux péripyélique.

Glandes surrénales : rien de particulier.

Foie : augmentation légère de volume (poids, 1400 grammes). Surface lisse ; stase sanguine modérée; faible induration du parenchyme.

Rate : adhérente au péritoine pariétal. Très diminuée de volume (70 grammes),

de consistance dure. Sa surface se montre légèrement bosselée à cause d'un épaississement inégal de la capsule fibreuse. Sa couleur, d'un brun violet assez clair, devient par endroits, là où l'épaississement de la capsule est plus marqué, d'un blanc laiteux.

Après section, on a l'aspect suivant : la capsule fibreuse, inégalement épaissie, présente à sa partie la plus profonde de nombreux foyers d'incrustations de pigment brun rouge (incrustations de pigment ferrique). Les trabécules fibreuses ne montrent en général qu'un épaississement moyen. Les corpuscules de Malpighi ne sont pas apparents ; par contre, la plus grande

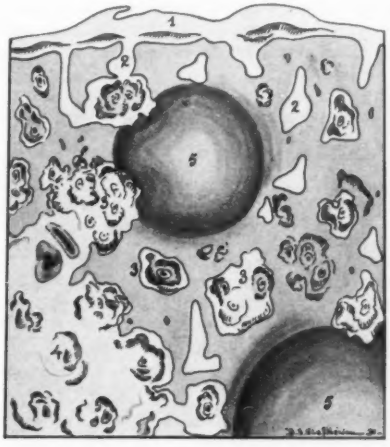

FIG. 1. — *Schéma montrant la disposition générale des différents éléments sur la surface de section de la rate.* (Grossis. 1 : 5.)

1, capsule fibreuse épaissie et incrustée dans sa partie profonde; *2*, trabécules; *3*, nodules fibreux incrustés ; *4*, grand foyer fibreux incrusté ; *5*, nodules hyperplasiques.

partie du parenchyme présente un développement du tissu conjonctif sous forme de nodules ou de foyers fibreux espacés ou contigus, avec des contours très irréguliers et des dimensions très inégales (depuis une tête d'épingle pour les nodules, jusqu'à plus d'un centimètre carré pour les espaces fibreux). Sur ces formations de consistance dure, si variées de grandeur et de formes, se trouvent, irrégulièrement disposés et en quantité très grande, de petits dépôts de pigment ferrique. D'autres petits foyers d'inscrustations pareilles aux précédentes apparaissent par places sur la pulpe splénique même. Enfin, une observation attentive peut mettre presque toujours en évidence, dans tous ces foyers sidérosiques, des lumières de petites artérioles sectionnées.

Dans le reste du tissu splénique, interposées entre les espaces fibreux et les dépôts ferriques, il y a à signaler la présence d'autres formations nodulaires, bien différentes de celles déjà mentionnées. Elles sont rondes ou ova-

laires, de consistance pareille à celle du tissu splénique normal et d'une couleur brune, légèrement blanchâtre vers leurs parties centrales. Leur grandeur varie de celle d'un grain de millet à celle d'un pois chiche. Enfin, autour d'elles, malgré leur délimitation très nette, on ne voit pas trace de formation capsulaire.

Pancréas, tube digestif et organes génitaux ne présentent rien de particulier.

Cavité péritonéale. — Tuméfaction des ganglions mésentériques et induration des ganglions sus-pancréatiques.

Diagnostic. — Ancienne péricardite et pleurésie; hypertrophie compensatrice du cœur; congestion pulmonaire et bronchite catarrhale; néphrite chronique; congestion et faible induration du foie; fibrose chronique et sidérose de la rate avec foyers nodulaires d'hyperplasie; tuméfaction des ganglions abdominaux et cervicaux.

EXAMEN HISTOLOGIQUE

Des viscères thoraciques, on peut constater les lésions suivantes :

Cœur (paroi du ventricule gauche). — Hypertrophie de ses fibres musculaires.

Poumons. — Forte congestion de leurs vaisseaux, dont quelques-uns paraissent thrombosés (thromboangéite). Présence d'exsudat muco-purulent dans la lumière de plusieurs bronchioles; enfin, par places, prolifération du tissu conjonctif interstitiel avec de petits foyers d'infiltration inflammatoire autour des bronches et des vaisseaux lésés. Les alvéoles pulmonaires sont en général libres d'exsudat.

Reins. — Collapsus, sclérose et hyalinisation plus ou moins marquée de la plupart des corpuscules de Malpighi; grand développement et sclérose du tissu conjonctif interstitiel, surtout dans les zones correspondant aux dépressions de la surface ; compression jusqu'à l'oblitération des tubes urinaires se trouvant dans ce tissu avec hypertrophie compensatrice, en îlots, de ceux correspondant aux granulations de la surface.

Foie. — Congestion intense des capillaires intra-lobulaires; petits foyers d'inflammation et faible prolifération des cellules conjonctives dans les espaces portaux; formation par places de quelques maigres travées fibreuses; induration diffuse avec présence de rares concrétions ferriques en certains endroits; enfin, dans quelques vaisseaux, sur du tissu conjonctif, comme aussi entre les éléments cellulaires du parenchyme, quelques formations irrégulièrement arrondies, à contour bien net, formées de couches concentriques et rappelant les corps amylacés. Le bleu de Turnbull, ainsi que les méthodes de Rohl ou de Kossa, mettent en évidence du fer et du calcium.

Rate. — Ce qui frappe tout d'abord à l'observation microscopique de l'organe, c'est la présence de formations fibreuses singulièrement incrustées, ainsi que de nodules bien délimités que nous avons déjà caractérisés en faisant le diagnostic macroscopique, comme des foyers hyperplasiques nodulaires. Décrivons les uns et les autres :

1° *Les formations fibreuses incrustées.* — Ces formations ont déjà été décrites, selon leur forme et leur étendue, comme des nodules ou comme des foyers

fibreux. La distinction n'est qu'apparente. Leur structure est en général la même, celle du tissu conjonctif scléreux, hyalinisé. Elles se trouvent, en plusieurs endroits, en rapport avec les trabécules fibreuses, qui paraissent elles-même épaissies, mais elles ne proviennent pas d'elles. Il en est de même de la capsule propre de la rate. En colorant au Weigert, on ne distingue de fibres élastiques, dans ces formations fibreuses, qu'en certains endroits, plutôt périphériques et autour des vaisseaux qu'elles renferment. Ces derniers, dont la présence dans le tissu fibreux a été déjà mentionnée, paraissent toujours occuper plus ou moins le centre autour duquel se serait développé le processus fibreux. De nombre variable, selon les dimensions de la formation fibreuse dans laquelle ils se trouvent, ce sont, pour la plupart, des artérioles d'un calibre en moyenne égal à celui des artères malpighiennes. Leur paroi, toujours

FIG. 2. — *Partie du réseau considérée comme de nature vasculaire.* Angioplastes basophiles donnant naissance à des formations tubulaires ; évolution de ces éléments en fibres jaunes incrustées. — A droite, formations sphéroïdes à couches concentriques et sections transversales de vaisseaux à paroi incrustée. (Zeiss. ocul. III. Obj. imm. 1/12.)

épaissie, est en général abondamment incrustée de pigment ferrique (réaction au bleu de Turnbull). De leurs tuniques, l'intima, souvent exempte de sidérose, montre des lésions d'endartérite chronique bien nettes, ayant entraîné une sténose considérable de leur lumière, ou une oblitération complète. Autour de ces artérioles si profondément altérées, s'étalent d'autres formations incrustées, occupant une grande partie des nodules fibreux et présentant les caractères spéciaux des éléments mycéliformes bien connus dans la littérature. Ils sont, pour une grande partie, constitués par un lacis de fibres ramifiées et entrecroisées, d'une épaisseur sensiblement variée.

Observées sur des coupes non colorées, ils présentent toute une gamme de nuances, du jaune le plus clair au brun rouge doré. Sur des préparations colorées à l'hématoxyline-éosine, ils prennent en plusieurs endroits une teinte bleu violet. Leur aspect est homogène, vitreux, surtout pour les plus épais d'entre eux qui, en même temps, conservent leur couleur jaune plus ou moins

vive après la coloration à l'hématoxyline. En plusieurs endroits (fig. 2), la partie du réseau colorée à l'hématoxyline donne l'impression d'être formée d'éléments plus ou moins distincts par places vaguement fusiformes ou angulaires, faisant penser à des bourgeons cellulaires (angioblastes). La présence de noyaux fortement colorés en bleu par l'hématoxyline, siégeant dans leurs parties les plus épaisses, ainsi qu'une certaine orientation de ces éléments, paraissent plaider en faveur de cette conception. Enfin, un examen attentif permet de constater en divers endroits une transformation de ces bourgeons pleins en formations tubulaires, dont les parois, d'abord violettes et pourvues de noyaux, deviennent progressivement jaunes, hyalines, tandis que de nombreux capillaires, plus ou moins incrustés, se trouvent en rapport intime avec ces formations. Du restant du réseau mycéliforme, demeurant jaune après coloration à l'hématoxyline, une partie au moins, celle composée de fibres d'épaisseur égale à celle des fibres des parties violettes, n'est que la suite de ces dernières et sa différence d'aspect et de couleur est le résultat d'une incrustation pigmentaire progressive de ses éléments. Par contre, il y a plusieurs endroits où le réseau est composé de filaments jaunes, trop épais ou trop minces pour être des bourgeons vasculaires. Ils ne présentent pas de formations tubulaires, ni de noyaux, mais de petits segments très réfringents occupant les angles de leur réseau, qui ne seraient autres que les petites surfaces de section de ces éléments intéressés par la coupe. De pareilles surfaces de section, jaunes, réfringentes ou même violettes, se voient aussi sur les parties du réticulum considérées comme de nature vasculaire. Enfin, il faudrait ajouter la présence constante de nombreuses cassures intéressant l'épaisseur entière de ces filaments, mentionnées déjà plusieurs fois dans la littérature.

Outre ces formations réticulaires, il faut signaler la présence d'autres formations plus ou moins arrondies, pouvant avoir toutes les nuances des réseaux décrits, et d'une apparence tantôt homogène vitreuse, tantôt en couches concentriques. Souvent très réfringentes, elles font penser à des corps amylacés. La présence d'une lumière dans quelques-unes d'elles et de nombreuses formes de transition entre elles et certains capillaires sanguins incrustés, démontre qu'un certain nombre de ces formations sont de nature vasculaire. Mais les dépôts pigmentaires, dans les nodules sclérotiques, paraissent souvent aussi, sous d'autres formes, d'une variabilité extrême : rubans ou filaments souvent fragmentés, jaunes ou, par places violets, entre des faisceaux conjonctifs hyalins; feutrages de filaments plus fins, très fragmentés aussi, entourant surtout des artères plus grosses; enfin, amas ou grumeaux pigmentaires amorphes, parmi lesquels, dans les parties plutôt périphériques des nodules, se trouvent des cellules géantes de corps étrangers, bourrés de pigment.

Les coupes traitées par des méthodes spéciales décelèrent la nature de ces incrustations.

La réaction au bleu de Turnbull, caractéristique du fer, a été positive pour toutes les parties de couleur jaune et même pour certains éléments légèrement violets. Celle de Roehl a mis en évidence, dans des parties incrustées violettes, une faible quantité de calcium. Le traitement des coupes par l'acide chlorhydrique, ainsi que la méthode de Kossa, a montré que ce dernier était du phosphate.

A la limite entre le bord périphérique des formations nodulaires fibreuses et le tissu splénique environnant, on peut constater la présence de nombreux capillaires, gorgés de sang, et entre eux des hématies extravasées peu nombreuses, du liquide œdémateux, des fibres conjonctives plus ou moins altérées et de petits foyers de cellules lymphoïdes.

2° *Les foyers hyperplasiques nodulaires* (fig. 1). — Ils sont constitués d'un tissu dense, dont les éléments cellulaires, très pressés entre eux, paraissent être refoulés excentriquement, donnant ainsi l'impression assez nette d'une disposition en couches concentriques, marquée surtout à la périphérie du nodule et dans la pulpe environnante. A certains endroits, où le bord d'un tel nodule se trouve en rapport direct avec la paroi d'une formation fibreuse, pigmentaire, celui-ci paraît se déprimer en heurtant cette paroi qui constitue un obstacle à son développement, et ses éléments se disposent en couches encore plus denses.

L'étude de leur structure montre un grand nombre de capillaires gorgés

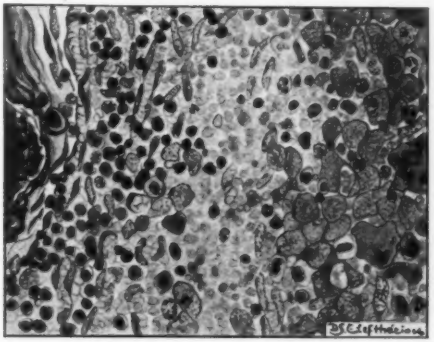

Fig. 3. — *Paroi d'un nodule hyperplasique se trouvant en rapport avec un nodule scléreux incrusté.* — A gauche : concrétions ferriques amorphes et sphéroïdes dans du tissu conjonctif scléreux; bord du nodule hyperplasique constitué surtout de capillaires, de lymphocytes et de cellules plasmatiques. Au centre : hématies extravasées. A droite : cellules endothéliales hypertrophiées, myéloblastes, polynucléaires, cellules géantes, etc. (Zeiss. ocul. II. Obj. imm. 1/12.)

de sang, surtout dans la partie centrale des nodules; des hémorragies abondantes; des cellules lymphoïdes et des cellules plasmatiques formant des zones à la périphérie des nodules ; de grandes cellules à contour irrégulier et à protoplasma spongieux, renfermant souvent du pigment ferrique, qui paraissent être des cellules endothéliales hypertrophiées; quelques cellules géantes, très volumineuses; des macrophages; quelques érythroblastes; des polynucléaires, surtout neutrophiles et certains éosinophiles; enfin, des cellules à granulations très fines, à noyau rond ou légèrement recourbé, rappelant nettement les éléments de la rangée myéloïde. La réaction d'oxydase, pratiquée selon la technique de W.-H. Schultze (solution alcaline d'alpha-naphtol et de dimethyl-p-phenylendiaminbase), met en évidence dans leur protoplasma des granulations bleues. Entre tous ces éléments cellulaires, un substratum réticulaire est à peine décelable et le peu de tissu conjonctif visible à la périphérie semble être

plutôt du tissu conjonctif préexistant refoulé, qu'une néoformation réactionnelle fibreuse autour du nodule.

Le reste du tissu splénique, interposé entre les formations fibreuses et les nodules hyperplasiques, appartient à la pulpe rouge. Celle-ci présente de nombreux capillaires sanguins congestionnés, dont les parois endothéliales sont imprégnées de pigment à la fois calcaire et ferrique, de petits vaisseaux bourrés de formations sphériques constituées elles aussi de fer et de calcium, des sinus veineux rétrécis par pression de leurs parois, des hémorragies abondantes et de nombreuses petites concrétions pigmentaires siégeant en majeure partie dans des phagocytes.

Enfin, la capsule fibreuse de la rate, par places considérablement épaissie, est constituée d'un tissu fibreux en dégénérescence hyaline. Dans ses parties les plus profondes, on peut apercevoir de nombreux dépôts pigmentaires, entourés de faisceaux de fibres conjonctives, parmi lesquels se trouvent plusieurs cellules géantes de corps étrangers.

EXAMEN HISTOLOGIQUE DES AUTRES ORGANES. — Rien de particulier.

L'étude, tant macroscopique que microscopique, qui vient d'être terminée, montre que le point intéressant de cette autopsie c'est la trouvaille, tout à fait fortuite, d'une rate d'un caractère bien particulier. Elle présente un processus fibreux ancien, des incrustations ferriques et calcaires assez singulières et, enfin, une hyperplasie, en nodules bien délimités, des différents éléments cellulaires. En plusieurs points, cette étude doit, sans doute, rappeler d'autres descriptions, plus anciennes, bien connues dans la littérature, ayant pour objet des formations analogues dans la rate. Ces descriptions, assez nombreuses, loin d'être d'accord entre elles, donnent aux formations scléreuses et pigmentaires de la rate des interprétations tout à fait différentes. Quant à nous, loin d'essayer de généraliser nos idées ou de nier absolument la possibilité d'une interprétation différente de la nôtre pour l'ensemble de la question, nous nous bornons seulement à essayer d'interpréter les points intéressants de notre propre trouvaille, aussi objectivement que possible, en tenant toutefois compte des données de la littérature.

Parlons d'abord des formations fibreuses incrustées. Décrites déjà par Gandy, en 1905, dans un cas de splénomégalie de cirrhose biliaire, elles furent minutieusement étudiées par Gamna en 1922, d'où leur nom de nodules Gandy-Gamna, sous lequel elles sont connues dans la littérature. Gamna, depuis lors, dans de nombreuses publications traitant de la question, considéra ces nodules comme caractérisant une « splénogranulomatose sidérosique », sans toutefois leur attribuer un caractère strictement spécifique. Selon lui, ces nodules, constitués d'abord de divers éléments cellulaires de nature mésenchymateuse, assemblés autour de petites artérioles de la pulpe, subissent une sclérose progressive, due à un développement de tissu conjonctif, et une incrustation abondante de pigment ferrique. Les fibres collagènes et élastiques présentant

diverses altérations régressives et s'imbibant de fer, constituent d'après lui les bâtonnets hyalins ou les formations par places réticulaires faisant penser à un mycélium.

Sur ces entrefaites, des auteurs allemands avaient déjà décrit des incrustations ferriques et calcaires particulières dans des rates présentant des processus fibreux. Eppinger et Ranzi (1920) les trouvèrent dans des splénomégalies accompagnant la cirrhose hypertrophique du foie et l'ictère hémolytique, au voisinage des trabécules, des gros vaisseaux, ou encore dans la paroi de ces derniers en rapport avec des hémorragies péri-vasculaires.

Christeller et Puskepellies ont trouvé des foyers analogues d'incrustations dans la rate, autour des vaisseaux altérés, dans un bon nombre d'affections différentes, comme la cirrhose atrophique du foie, la thrombose de la veine porte, l'ictère hémolytique, etc.

Kraus décrivit aussi des foyers pigmentaires dans le tissu scléreux d'anciens infarctus de la rate, ainsi que dans un cas de leucémie lymphocytaire se préoccupant surtout du mode de production des hémorragies donnant naissance aux dépôts pigmentaires et de la nature chimique de ces derniers. Enfin, d'autres auteurs allemands : Rotter, Klinge, Hennigs, Sternber, etc., ainsi que Lubarsch dans son *Traité d'Anatomie pathologique*, rapportent des cas analogues d'incrustations ferriques et calcaires dans le tissu splénique. La diversité des affections, à la suite desquelles ont été trouvées les rates fibreuses et incrustées, est telle, qu'aucune spécificité ne peut être reconnue pour ces lésions.

La question des formations pigmentaires et scléreuses dans la rate prit surtout un développement particulier depuis les travaux des auteurs français d'Algérie : Nanta, Pinoy, et de leurs collaborateurs. Ces auteurs, frappés de l'aspect souvent tout à fait singulier de ces foyers d'incrustations de la rate, pensèrent à la possibilité qu'ils soient dus à un agent pathogène spécifique et qu'ils représentent la lésion consécutive à son action. Ainsi Nanta (1925) décrivit d'abord des spirilles et, ensuite, avec Pinoy, des bacilles (corynebacterium Hodgkini) et une myxobactérie (Synbactérium Splénomegaliae) pouvant déterminer une splénomégalie infectueuse particulière. Peu après, abandonnant plus ou moins ces conceptions d'étiologie bactérienne, ils pensèrent avoir affaire à une mycose. Enfin Pinoy, dans un cas favorable, put identifier le champignon cherché (stérigmatocystis). Après des recherches pour en déterminer la nature, ils conclurent qu'il s'agissait d'une variété de Sterigmatocystis nidulans (Aspergillus Nantae). Dès lors, Nanta, Pinoy, Gruny, Goinard, Constantini, à Alger; Weil, Grégoire, Chevallier, Flandrin, Bécart, Coyon, Sabrazès, Lecène, Oberling, Tavernier, Garin, etc., à Paris et en pro-

vince; Askanazy (1) et Schweizer, en Suisse; Gibson, en Angleterre, et d'autres encore rapportèrent plusieurs cas et confirmèrent, par un grand nombre de travaux, la nature mycosique des nodules Gandy-Gamna et des splénomégalies dans lesquelles ils se rencontrent. La culture du champignon, bien que difficile à réussir, donna quelques résultats positifs entre les mains de Pinoy, Nanta, Prosper-Emile Weil, etc. Les tentatives de reproduction expérimentale des lésions ne donnèrent que des résultats douteux. Celles de l'identification de la « Splénomégalie algérienne » ou « Splénomégalie mycosique », comme une entité morbide distincte, ne furent pas plus heureuses à cause de la variété extrême des caractères cliniques sous lesquels elle se rencontre. Enfin, au point de vue proprement anatomique de la question, le champignon incriminé, selon les partisans de cette théorie, arrivé à la rate par la voie sanguine, détermine la splénomégalie et les lésions caractéristiques du nodule. Altérations vasculaires, petites hémorragies, développement de tissu fibreux en foyers circonscrits périvasculaires, et surtout un réseau irrégulier de filaments en partie hyalins et en partie basophiles, et des formations sphéroïdes qui seraient un mycélium en partie incrusté de fer, des têtes aspergillaires, etc.

Cette théorie de la nature mycosique des lésions scléreuses et pigmentaires de la rate, outre les auteurs italiens (Gamna, de Vecchi, Patrassi, Omodei Zorini, etc.) et les auteurs allemands mentionnés, eut pour adversaire principal, en France, Langeron. Selon lui, les formations singulières fibrillaires ou amorphes, caractérisant le nodule Gandy-Gamna, ne sont que des concrétions qui se produisent « aux dépens de masses colloïdales fibrineuse et collagène, par morphogénèse et épigénie subséquente du fer ».

Récemment, J. Catsaras (d'Athènes), décrivant un cas de fibrose de la rate avec des incrustations sidéro-calcaires et des foyers d'hyperplasie pulpaire, émit une conception nouvelle sur la nature des éléments mycéliformes dans les nodules fibreux. Selon lui, « ces réseaux, ressemblant à un mycélium, ne sont que des angioplastes en voie de bourgeonnement, qui proviennent du tissu très vasculaire entourant les nodules et prolifèrent en pénétrant en eux. Mais comme le terrain et les conditions de nutrition dans le tissu fibreux ne sont évidemment pas favorables au développement ultérieur des capillaires néoformés, ceux-ci sont fixés

(1) Askanazy, dans une publication ultérieure (Askanazy et Bamatter : « Wirkliche und scheinbase Sideromykose. » *Cent. Allg. Path, u. Path. Anat.*, Bd. XXXXIII, 1928, p. 337), attire l'attention sur la possibilité d'obtenir expérimentalement des formations rappelant la structure d'un mycélium, par action du bleu de Turnbull sur des sels ferriques en l'absence de toute substance organique.

en place par une sorte d'hyalinisation, et ensuite incrustés de calcium et surtout de pigment ferrique ».

Quant à notre propre cas, analogue en plusieurs points à ceux des auteurs mentionnés, il ne manque pas de présenter certaines particularités bien distinctes. En général, il peut être considéré comme un cas très avancé de fibrose et d'inscrustation pigmentaire. En effet, la rate, au lieu d'avoir le volume considérable décrit par presque tous les auteurs traitant la question, n'atteint qu'à peine 70 grammes (Hennigs fait aussi mention d'une rate incrustée, atrophique). Ses formations scléreuses, pigmentées, ne montrent à leur périphérie que quelques traces seulement de liséré hémorragique, à cause sans doute de leur ancienneté. Dans l'intérieur des nodules scléreux, les formations singulières mycéliformes ne semblent pas pouvoir s'accommoder facilement d'une explication unique de leur formation. Un bon nombre au moins d'entre elles semble nettement de nature vasculaire. La morphologie des éléments donnant l'impression frappante de bourgeons cellulaires (angioplastes), leur continuité avec des formations tubulaires, ainsi que la présence de nombreux capillaires néoformés à la limite même des nodules scléreux, entre des fibres conjonctives altérées, ne laissent pas de doute sur leur nature. Et, sur ce point, la conception de Catsaras semble pouvoir s'appliquer pleinement à nos propres trouvailles. Kraus, récemment (1930), critiquant cette dernière, s'empressa de nier absolument toute possibilité d'explication pareille. Ayant sous les yeux son travail, publié dans *Zieglers Beiträge*, en 1922, nous ne nous étonnons pas de le voir protester, puisqu'il considère comme identiques les images décrites par lui, en 1922, à celles de Catsaras. Ayant eu l'avantage de les avoir dessinées nous-même, d'après ses préparations, nous sommes obligé d'insister sur leur nature et sur leur identité à ce point avec notre propre trouvaille.

En outre, bien d'autres formations incrustées, fibrillaires, sphéroïdes ou amorphes, semblent être, comme nous avons déjà dit, de nature différente. La coloration au Weigert, après élimination des sels, met en évidence, à certains endroits, des feutrages de fibres élastiques altérées. D'autres, en faisceaux, paraissent de nature conjonctive. Enfin, pour une foule d'autres éléments incrustés, l'observation et les réactions chromatiques ou chimiques habituelles ne paraissent pas donner de notions précises sur leur nature. On pourrait peut-être les considérer comme des dépôts analogues à ceux obtenus *in vitro* (expériences de Traube, Loeb, Ostwald, etc.) par l'action du fer issu de l'hémoglobine des hématies altérées sur des substances albuminoïdes.

Quant aux foyers hyperplasiques nodulaires dont nous avons déjà fait mention dans notre étude, ils semblent mériter un certain intérêt à

cause de leur structure et de leur développement particulier. Nettement circonscrits, bien qu'ils ne soient pas entourés d'une capsule, ils semblent représenter un processus régénérateur d'éléments de provenance mésenchymateuse, ultérieur au développement de la fibrose et à la formation des incrustations. En effet, l'apparence jeune des éléments qui les constituent et leur disposition en couches concentriques serrées entre elles et refoulées, pour ainsi dire, du centre, où leur grande prolifération donne lieu à un développement de pression, ne laissent pas de doute sur la formation récente de ces nodules. L'étude de leur structure a déjà montré qu'il s'agit d'un processus régénérateur intense de cellules endothéliales, lymphocytaires, et des cellules appartenant à toute la lignée myéloïde (puisqu'il s'y trouve des éléments myéloblastiques, des polynucléaires, des érythroblastes, etc.), en somme, des éléments de nature mésenchymateuse.

Il ne nous échappe pas que des cas présentant des processus régénérateurs analogues dans la rate, ont été plusieurs fois mentionnés dans la littérature, voire même dans la littérature française de ces dernières années (Nanta, Goinard, Weil, Grégoire, Flandrin, Bécart et d'autres), mais nous avons l'impression qu'aucun d'eux ne peut être identifié aux formations décrites ici. En effet, « une réaction myéloïde de la pulpe » ou « un développement de cellules endothéliales » ou d'autres encore ne nous paraissent pas comparables à ces très nombreuses formations nodulaires de tissu tout jeune, et qui donnent un aspect si particulier traduisant un grand effort régénérateur à foyers circonscrits.

Quant aux descriptions parues dans la littérature allemande, souvent sous le nom de « splénomes » ou « splénadénomes », nous ne croyons pas non plus qu'elles puissent avoir un rapport intime avec notre propre trouvaille. La plupart de ces descriptions, comme le fait remarquer Lubarsch, se rapportent à des hémangiomes détruits (cas de Friedreich, Poscharisky, Lubarsch) ou à des formations pouvant être considérées comme des « amarties » (cas d'Orlandi, de Pick, etc.), et n'ont aucun rapport avec des processus hyperplasiques véritables.

Un cas de véritable hyperplasie noueuse de la rate, présentant une grande analogie avec le nôtre, est celui rapporté par Catsaras dans son étude, dont il a déjà été question. L'analogie est encore plus frappante du fait que les foyers hyperplasiques décrits par lui se sont développés à la suite d'une forte altération sclérotique de la rate, comme aussi dans notre propre trouvaille. Histologiquement, ces foyers, uniquement composés d'un grand nombre de jeunes capillaires, présentent à ce point de vue une différence d'avec les nôtres. Ainsi, dans ces deux cas analogues, ces formations témoignent d'un vif effort régénérateur de la rate, limité, dans celui de Catsaras, au développement de nombreux capil-

laires, et poussé par contre, dans le nôtre, jusqu'à la création d'un véritable tissu bien différent de la pulpe normale.

A l'appui de notre étude, nous croyons pouvoir tirer les conclusions suivantes :

Il s'agit d'un processus fibreux, très ancien, développé autour des vaisseaux et surtout des artérioles de la rate, aux dépens des corpuscules de Malpighi et aboutissant à la formation de nodules scléreux circonscrits.

La situation périvasculaire de ces nodules, ainsi que les altérations profondes des artères qui en occupent les centres, montrent que la genèse du processus relève du système circulatoire.

La question de savoir s'il y avait eu production d'hémorragies consécutives à des altérations vasculaires, et une organisation ultérieure de ces extravasats, ou au contraire un développement de tissu fibreux à la suite d'altérations régressives primitives des éléments périvasculaires, dues à une cause de provenance circulatoire, ne peut être tranchée dans notre cas, vu l'ancienneté du processus qu'il présente.

Au sein du tissu fibreux, sclérotique et en rapport intime avec les vaisseaux qu'il renferme, se trouvent des formations singulières, réticulaires, fibrillaires, sphéroïdes ou amorphes, pour la plupart incrustées de fer et en partie de chaux. L'étude attentive de ces éléments permet d'attribuer à un bon nombre d'entre eux une nature vasculaire. Mais cette origine ne saurait être appliquée à l'ensemble de ces formations, dont la provenance ne semble pas unique.

Enfin, comme effet d'une forte réaction proliféatrice du tissu splénique échappé à la sclérose, se montre, par places, le développement d'un grand nombre d'éléments jeunes, de nature mésenchymateuse, qui, refoulant le reste de la pulpe, aboutissent à la formation de nœuds hyperplasiques circonscrits.

BIBLIOGRAPHIE

1. Abrikosoff (A.) : Ueber Splenomykosen und Mykotische Splenomegalien. » (*Virch. Arch.*, 1929, pp. 272-593-612.)
2. Antonucci : « Contribution à l'étude de la splénogranulomatose sidérotique. » (*Arch. Ital. di Chirurgia*, vol. 18, 1927, pp. 396 ; *Ann. d'Ann. path.*, 1928, p. 999.)
3. Askanazy et Schweizer (A.) : « Ueber sidero-mykotische splenomegaliae Schweiz. » (*Med. Woch.*, 1927, LXII, p. 33.)
4. Askanazy et Bamatter : « Wirkliche und scheinbare sideromycose. » (*Centralb. allg. Path.*, 1928, 43, H. 8, pp. 337-344.)

5. Bécart: « Splénomégalie mycosique. » (*Soc. Méd. de Paris*, 9 décembre 1927.)
6. Berger (L.) et Vallée (A.) : « A propos de la splénomégalie mycosique. » (*Xe Congrès de l'Assoc. des Méd. franç. de l'Amér. du Nord*, 5-8 septembre 1928.)
7. Buosanti (P.) : « Splénomégalie avec phénomènes de stase chronique et nodules de Gamna, dans l'hérédo-syphilis à type floride. » (*Arch. Ital. di Chir.*, XXV, 1, *Pr. Méd.*, 1930.)
8. Catsaras (J.) : « Ueber eine eigenartige Form von Milsfibrose mit ausgedehnten Eisen-und Kalkinkrustationen und multipler Knotiger Pulpahyperplasie. » (*Virch. Arch.*, 1930, Bd. 275, pp. 57-76.)
9. Chevallier (M.) : « Les splénomégalies mycosiques. » (*Soc. de Méd. Paris*, 9 mars 1928.)
10. Christeller et Puskepellies : « Die periarteriellen Eisen-und Kalkinkrustationen in der Milz. » (*Virch. Arch.*, 250, p. 107.)
11. Constantini (M.-L.) : « Quand doit-on faire la splénectomie dans les splénites mycosiques ? » (*XIXe Congrès franç. de Méd. Paris*, 11-15 octobre 1927.)
12. Coyon (A.) et Willemin-Cloy-Brun : « Un cas de splénomégalie mycosique accompagnée de polycythémie. » (*Soc. Méd. Hôp.*, 1927, pp. 1378-85.)
13. Croizat et Rousset (J.) : « Lésions anatomiques observées chez le lapin après inoculation intraveineuse de stérigmatocystis Nantae. » (*C. R. S. R.*, 1929, CL, p. 461.)
14. Emile-Weil, Grégoire, Chevallier et Flandrin : « La splénomégalie primitive aspergillaire. » (*Le Sang*, 1927, 1, pp. 509-609.)
15. Emile-Weil (P.) et Grégoire : « Splénomégalies mycosiques. » (*Soc. de Chir.*, v. 18, 1927.)
16. Emile-Weil (P.), Grégoire et Flandrin : « La splénomégalie mycosique. » (*Bull. Soc. Méd. Hôp.*, 20, v. 27, p. 713.)
17. Emile-Weil (P.), Grégoire et Flandrin : « Anatomie pathologique de la splénomégalie mycosique. » (*Ann. Anat. path.*, 1927, p. 587.)
18. Emile-Weil (P.), Grégoire, Chevallier et Flandrin : « Formes cliniques des splénomégalies mycosiques. » (*Pr. Méd.*, 1927, p. 897.)
19. Emile-Weil (P.): « A propos des splénomégalies mycosiques. » (*XIXe Congrès franç. de Méd.*, 11-15 novembre 1927.)
20. Id. : « Réponse à M. Langeron. » (*Pr. Méd.*, 1928, p. 579.)
21. Friedreich : « Ueber multiple Knotige hyperplasien der Leber und Milz. » (*Virch. Arch.*, 1865, p. 33.)
22. Gamna (C.) : Nuova osservazione di splenogranulomatosi siderotica. » (*Arch. Ital. Emat. e Sierol.*, 1924, vol. 5, fasc. 1, p. 271 ; *Centr. Allg. Path.*, 1925, Bd. 36, p. 115.)
23. Id. : « Sur la clinique et l'étiologie de la splénogranulomatose sidérosique. » (*Le Sang*, 1927, t. I, pp. 610-633.)
24. Id. : « A propos de mycose splénique. » (*Pr. Méd.*, 1928, p. 357.)
25. Id. : « Sopra la splenomegalie croniche a lesioni sclérosiderotiche. » (*Arch. Pat. e. Clin. Med.*, 1929, VIII, H. 3 ; *Pr. Méd.*, rev. des journ., 107.)
26. Garin (M.) : « Premier cas lyonnais de maladie de Nanta (mycose splénique. (*Soc. Méd. des Hôp. de Lyon*, 29 novembre 1927.)
27. Gibson (A.-G.) ; *The mycoses of the spleen*. London, Paul Kegan, Trench Truber u. C°, 1930.
28. Glasunew (M.) : « Ueber die sidero-fibrösen Knötchen der Milz. » (*Virch. Arch.*, 278, 1930, 1, p. 110 ; *Cent. Allg. Pat.*, 1930, Bd. 49, p 335.)

29. Goinard (P.) : « Sur certaines splénomégalies algériennes. » (*Thèse* d'Alger, 1927 ; *Pr. Méd.*, 1927, p. 1290.)
30. Gosset, Bertrand (I.) et Magron (J.) : « Recherches expérimentales sur l'aspergillose splénique. » (*C. R. S. B.*, 1928, pp. 769-770.)
31. Halperin (D.) : « Ein fall von eigenartiger Eisenablagerung in der Milz. » (*Centr. f. allgem. Path. Anat.*, vol. 43, 1928, n° 7, pp. 249-96.)
32. Hennigs: « Ein Beitrag zur periartériellen Kalk-Eiseninkrustation der Milz. » (*Virch. Arch.*, 259.)
33. Klinge : « Ueber die Enstehungs der periarteriellen Eisen-und Kalkinkrustationen der Milz. » (*Virch. Arch.*, 255.)
34. Kraus (E.-J.) : « Ueber ein bisher unbekanntes eisenhaltiges Pigment in der menschlichen Milz. » (*Beitr. Path. Anat.*, 70, 1922, H. 2, p. 234.)
35. Id. : « Zur Frage der Eiseninkrustation in der menschlichen Milz. » (*Virch. Arch.*, 278, 1930, p. 284.)
36. Labbé, Boulin, Besançon et Petresco : « Un cas de splénomégalie mycosique. » (*Bull. de la Soc. Méd. des Hôp. de Paris*, 1931, n° 14, pp. 652-662.)
37. Langeron (M.) : « Les prétendues mycoses de la rate. » (*Ann. de Parasitol.*, 1928, n° 6, pp. 211-220.)
38. Id. : « Que penser des mycoses de la rate ? » (*Pr. Méd.*, 1928, p. 481.)
39. Id. : « Réponses aux objections de MM. Nanta, P. Emile-Weil et Pinoy. » (*Ibid.*, 1928, p. 580.)
40. Lubarsch : *Handbuch der speziellen pathologischen Anatomie und Histologie*, 1927, Bd. 1.
41. Nanta (A.), Pinoy et Cruny: « Sur certaines splénomégalies granulomateuses à type clinique de Banti, de nature infectieuse. » (*C. R. S. B.*, 1926, v. XCIV, p. 635.)
42. Nanta (A.) : « Une splénomégalie myxobactérienne. » (*C. R. Ac. des Sc.*, 1926, 182, p. 1427.)
43. Id. : « Une mycose splénique (étude histologique). » (*Ann. d'Anat. path.*, 1927, p. 573.)
44. Id. : « La mycose splénique. » (*Journées Méd. Vétér. Maroc, Casablanca*, 3-6 avril 1928 ; *Pr. Méd.*, 1928, p. 510.)
45. Id. : « Aspergillose splénique, reproduction des formes altérées de mycélium. » (*Soc. Méd. des Hôp. de Lyon*, 12, VI, p. 28.)
46. Id. : « A propos du mémoire de M. Langeron : « Que penser des mycoses de la rate ? (Note rectificative) » (*Pr. Méd.*, 1928, p. 579.)
47. Id. : « Splénomégalie aspergillaire expérimentale et splénite mycosique spontanée de l'animal. » (*Soc. de Biol.*, 1928, XCIX, p. 1785.)
48. Nanta et Oberling: « Sidérose dans l'aspergillose splénique expérimentale. » (*C. R. S. B.*, 1929, 102, p. 914.)
49. Nanta : « Septicémies mycosiques. » (*Ann. d'Anat. path.*, 1930, VII.)
50. Oberling : « Le rôle pathogène de la mycose splénique de Nanta. » (*Pr. Méd.*, 1928, 1.)
51. Oberling et Foncin : « Splénomégalie mycosique de Nanta. » (*Soc. de Méd. du Bas-Rhin*, janvier 1928 ; *Pr. Méd.*, 1928, p. 250.)
52. Omodei (Zorini) : « Splénogranulomatose sidérosique. » (*Arch. Path. e Clin. Med.*, 1928, VII, fasc. 2-3 ; *Pr. Méd.*, rev. des journ., p. 147.)
53. Id. : « Splénogranulomatose sidérosique. Mycose splénique. » (*L. Capelli ed. Bologne*, 1928 ; *Pr. Méd.*, 1929, p. 874.)
54. Pierret : « A propos des splénomégalies mycosiques. » (*Soc. Méd. du Nord*, janvier 1929.)

55. Pinoy : Sur une synbactérie isolée des cas de splénomégalies. » (*C. R. Ac. Sc.*, 1926, 182, p. 1424.)
56. Pinoy et Nanta (A.) : « Sur l'existence fréquente d'une mycose de la rate en Algérie. » (*C. R. Ac. Sc.*, 1927, v. 184, p. 347.)
57. Id.: « Aspergillose expérimentale chez le lapin. » (*C. R. S. B.*, 1927, v. XCVII, p. 67.)
58. Pinoy : « Le diagnostic bactériologique de la mycose splénique. » (*XIXe Congrès franç. de Méd.*, Paris, 11-15 octobre 1927 ; *Pr. Méd.*, 1927, pp. 1299-1300.)
59. Id. : « Réponse à M. Langeron. » (*Pr. Méd.*, 1928, p. 579.)
60. Id. : « Quelques considérations sur les champignons rencontrés dans les nodules sidérosiques en rapport avec le développement des splénomégalies. » (*LIIIe Congrès de l'A. fr. pour l'avanc. des sc.*, le Havre, 25-30 juillet 1929 ; *Pr. Méd.*, 1929, p. 1514.)
61. Poscharissky : « Induratio lienis fibrosa circumscripta. » (*Virch. Arch.*, 1909, v. 198, p. 000.)
62. Rotter : « Ueber seltene Milzerkrankungen. » (*Virch. Arch.*, 259.)
63. Sternberg (Karl) : « Ueber Sphäroide und Eiseninkrustationen in der Milz. (*Virch. Arch.*, 275, 1930 ; *Centr. Allg. Path.*. 1930, Bd. 50, p. 152.)
64. Tavernier (M.) : « Le traitement chirurgical des splénomégalies mycosiques. » (*Soc. Méd. des Hôp. de Lyon*, 29 novembre 1927.)
65. Vecchi, Picchi, Padrassi : « Recherches systématiques sur la valeur des lésions périvasculaires spléniques connues sous le nom de nodules de Gamna. » (*Arch. Path. e Clin. Medica*, VIII, janvier 1929, fasc. 1 ; *Pr. Méd.*, 1929, rev. des journ., p. 106.)
66. Vecchi (B.) et Potrassi (G.) : « Ueber die Splenopathien mit Kalkeiseninkrustationen. » (*Virch. Arch.*, 279, 1930, H. 2, p. 553.)

SERVICE CHIRURGICAL II DE L'HÔPITAL ULLEWAAL D'OSLO.
CHIR.-CHEF : S. WIDEROË.

UN CAS D'ICTÈRE « CATARRHAL » AVEC BIOPSIE

par

A. SCHRUMPF (d'Oslo) (1).

L'ictère « catarrhal » des anciens auteurs, actuellement appelé en France ictère bénin aigu apyrétique, constitue une entité clinique bien définie. Cependant, son étiologie reste encore obscure et nous n'en possédons que peu de documents anatomo-pathologiques. Dès 1913, les professeurs Chauffard, Noël Fiessinger, se basant sur les explorations fonctionnelles, admettaient la nature hépatolytique de ces ictères. En 1926, Klemperer, Kilian et Heyd (2) pratiquèrent une biopsie et démontrèrent l'existence d'une hépatite. Eppinger (3) a pu également vérifier l'absence d'altérations cholédociennes et la présence d'altérations hépatiques « d'atrophie jaune aiguë en miniature », avec dilatations des canalicules biliaires intercellulaires.

Nous avons eu également l'occasion d'étudier cliniquement et anatomiquement une observation d'ictère catarrhal qui nous a semblé mériter d'être rapportée.

OBSERVATION. — Mme W... (M.), âgée de trente-neuf ans, entre à l'hôpital le 28 janvier 1931.

On note, dans ses antécédents personnels : deux crises de coliques néphrétiques, en 1927 et en 1928 ; un avortement provoqué en 1929 ; stérilisation par section des trompes en 1930.

Depuis Noël 1930, la malade ressent quelques crises avec douleurs siégeant à l'épigastre et sous le rebord costal droit et irradiant vers le dos. Le 23 jan-

(1) Communication à la Société anatomique (décembre 1931).

(2) KLEMPERER, KILIAN et HEYD : *Arch. of Pathol. and Labor. Med.*, t. II, n° 5, novembre 1926.

(3) EPPINGER : « Ueber Ikterus catarrhalis und Naunyns Cholangie. » (*Klin. Woch.*, 1929, n° 269.) — « Die pathogenese der Ikterus. » (*Verh. Deutsch. Ges. inn Med.*, 15, 29, 1922.) — *Hepatholienale Erkrankungen.* J. Springer, 1920.

vier 1931, elle présente une nouvelle crise douloureuse accompagnée de vomissements, sans frissons. La crise se répète le 28 janvier 1931, avec les mêmes

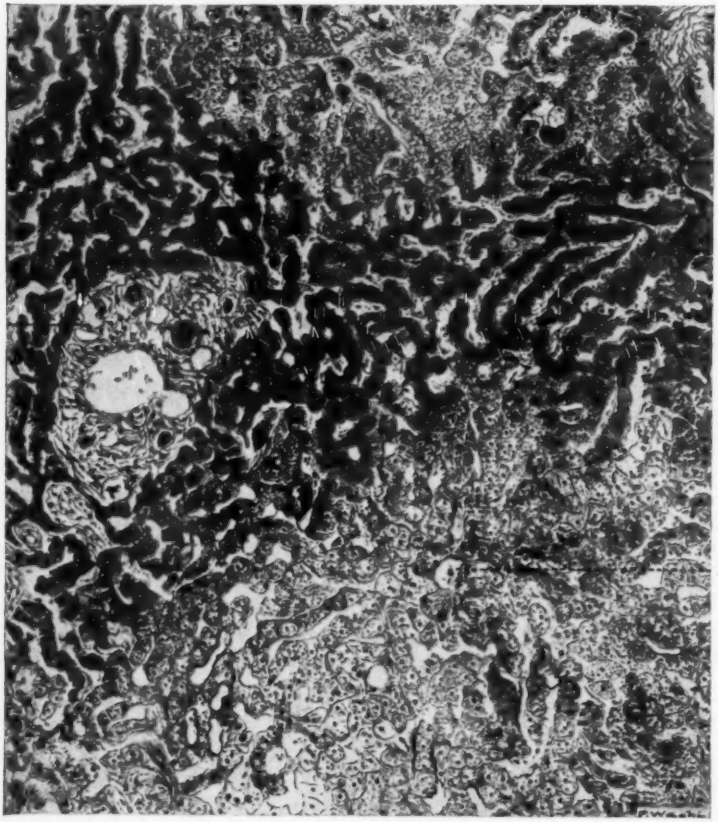

FIG. 1. — *Aspect général du parenchyme.*

Autour de l'espace porte *(a)*, travées hépatiques foncées, composées de cellules hépatiques étroites, souvent atrophiques, et séparées de capillaires dilatés et congestionnés. Autour des veines sus-hépatiques *(b)*, clarification intense des cellules hépatiques qui, en bordure de la veine, présentent des altérations considérables.

caractères, et la malade est envoyée à l'hôpital. Déjà, depuis quelques jours, les urines étaient foncées.

Le 29 janvier 1931, apparaît *un ictère*. L'examen à cette date montre une température à 37°7 ; le pouls est à 100, régulier. Rien au cœur ni aux poumons.

L'*abdomen* ne présente pas de défense musculaire. Il existe une douleur nette à la palpation sous le rebord costal droit, mais on ne sent ni le bord inférieur du foie ni la vésicule.

A l'examen des urines : traces de pigments biliaires. La recherche de l'amylase

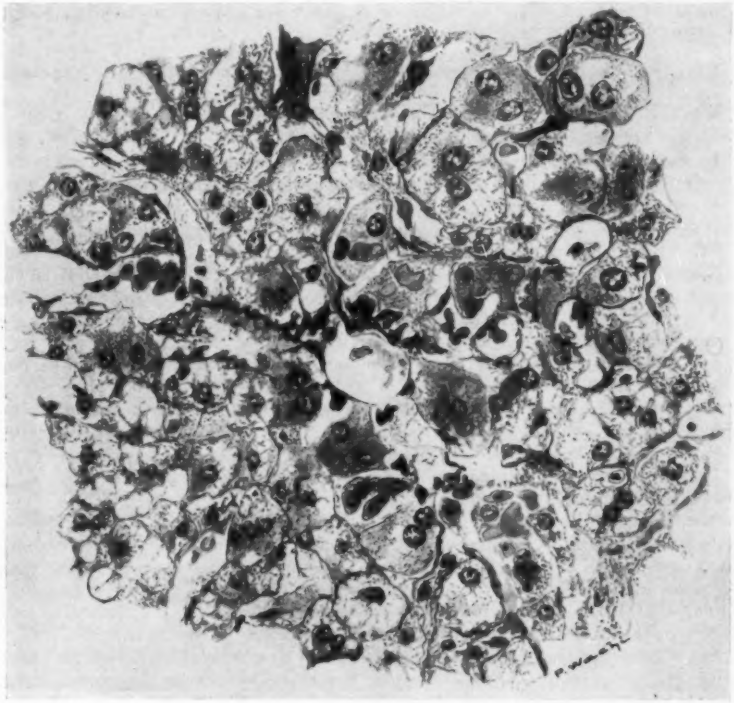

FIG. 2. — *Détail des altérations centrolobulaires* : clarification, dégénérescences homogènes atrophiques, infiltration de pigments biliaires intracellulaires.

dans les urines, quatre jours de suite, par la méthode de Wohlgemûth, est négative. Pas de calculs dans les selles. La fièvre disparaît.

Cholécystographie le 5 février 1931 : bonne opacification de la vésicule au niveau de la première et de la deuxième vertèbre lombaire.

Fonction chromagogue hépatique : bromsulfonephtaléine le 5 février 1931 ; rétention de 85 % après 5 minutes ; il existe encore du colorant dans le sang après 30 et 60 minutes.

L'existence des crises douloureuses incite à poser le diagnostic d'ictère lithiasique, et l'*on opère* la malade le 6 février 1931, sous anesthésie à l'éther : la vésicule biliaire est distendue, remplie de bile, sans calculs. Il n'existe de calcul ni dans le cholédoque, ni dans le canal hépatique, ni dans le canal cystique. Le foie est de consistance et d'aspect normal, peu augmenté de volume. On pratique une cholécystogastrostomie et on prélève une biopsie du foie.

Suites opératoires. — L'ictère persista après l'opération et guérit progressivement: il avait complètement disparu quand la malade quitta l'hôpital, guérie, dix-neuf jours après l'opération.

Examen histologique. — L'interprétation histologique de la biopsie hépatique a été faite par notre ami Guy Albot, que nous tenons à remercier :

Il n'existe pour ainsi dire pas de plages scléreuses adultes et, cependant, la prolifération collagène n'est pas négligeable.

La capsule de Glisson n'est pas épaissie et ne présente pas de plis. Sous sa face profonde existent de petits foyers d'atrophie des cellules hépatiques avec congestion inflammatoire.

L'atmosphère conjonctive des espaces portes est nettement augmentée de volume ; mais surtout ces espaces sont *œdémateux*. Dans les mailles des fibres collagènes grêles sont disséminés quelques fibroblastes turgescents et de nombreux mononucléaires également répartis dans tout l'espace, aussi bien autour des vaisseaux que des canaux biliaires. A la périphérie des espaces portes, on observe de nombreux néocanalicules biliaires.

Les veines centrolobulaires sont entourées d'une couronne collagène anormalement développée.

En outre, la réticulose, épaississement généralisé des fibres réticulées du lobule, est très prononcée. En certains points, chaque cellule est entourée d'un anneau de réticulose visible aux colorants du collagène.

Le parenchyme de chaque lobule est nettement divisé en deux zones d'aspects très différents.

Autour des espaces portes, immédiatement en bordure de la sclérose, on note quelques cellules atrophiées et de nombreux mononucléaires. Sur une large zone périportale, les travées sont foncées, plutôt étroites, présentent de place en place une cellule atrophique et pycnotique, disloquant la travée. Les sinusoïdes sont larges, congestionnés et présentent souvent des polynucléaires. On note parfois un polynucléaire inclus dans une cellule atrophique.

Les régions centrolobulaires, à l'inverse, ont des cellules clarifiées au maximum qui compriment les sinusoïdes au point que la lumière de ceux-ci disparaît parfois. Le noyau occupe alors le centre de la cellule dont le protoplasma est trabéculaire, limitant des lacunes claires. On note également, dans la lumière des capillaires rétrécis, des polynucléaires. Les altérations sont maxima autour des veines sus-hépatiques. On note, dans les cellules, des thrombi biliaires abondants sans lacs de bile intercellulaires ; mais surtout les noyaux sont pycnotiques, les cellules se disloquent et sont atrophiées en certains points.

*
**

Il semble bien, d'après ce qui précède, qu'il s'agisse ici d'un ictère « parenchymateux », hépatolytique. Cependant, l'étiologie de cet ictère

reste des plus obscures. L'opération a permis d'éliminer, d'une façon certaine, la possibilité d'une lithiase biliaire; l'aspect clinique, l'absence de fièvre à la période d'état, l'étude histologique, permettent d'écarter l'hypothèse d'une angiocholite. Par ailleurs, nous n'avons trouvé aucun indice, susceptible d'orienter vers une étiologie précise, infectieuse ou toxique : la malade ne présentait aucun signe de syphilis ; quant à la spirochétose ictéro-hémorragique, l'aspect de cet ictère n'en était nullement caractéristique et, d'ailleurs, cette affection n'a jamais encore été observée en Norvège, sauf pour des cas importés.

Il semble donc qu'on ne puisse envisager d'autre diagnostic que celui d'ictère « catarrhal » bénin. Les signes d'embarras gastrique (nausées, vomissements) du début, l'apparition de l'ictère quelques jours après, l'absence de fièvre pendant toute la durée de la maladie et le bon état général de la malade, la durée de l'ictère, cadrent assez bien avec ce diagnostic. Il n'existe dans ce tableau qu'une note discordante : les douleurs qui ont fait penser ici à une lithiase biliaire ; cependant, nous savons que l'ictère catarrhal peut s'accompagner de douleurs qui simulent la véritable colique hépatique et, d'autre part, l'existence d'une douleur à la palpation de la région vésiculaire est presque constante au début d'un ictère bénin.

Il est à remarquer que, chez notre malade, la vésicule biliaire était distendue ; cette constatation est donc en contradiction avec celles du professeur Noël Fiessinger et René Toupet (1), qui, dans un cas d'ictère catarrhal prolongé, ont trouvé une vésicule biliaire atrophiée. Il est possible que la raison de cette différence réside dans la durée de l'ictère : chez le malade du professeur Noël Fiessinger, l'ictère durait au moins depuis quatre mois, alors que, chez notre malade, il datait seulement de quelques jours. Peut-être la vésicule est-elle habituellement distendue au début des ictères catarrhaux et s'atrophie-t-elle en partie lorsque l'ictère se prolonge.

En résumé, la biopsie pratiquée au huitième jour de cet ictère nous montre l'existence d'une hépatite diffuse très intense et généralisée à tous les éléments du lobule (2). On n'observe, sur les coupes, aucun signe de régénération hépatique : ceci tient probablement à la précocité du prélèvement hépatique, la malade n'ayant guéri de son ictère qu'environ deux semaines plus tard. Cette hépatite aiguë bénigne a frappé

(1) Fiessinger (Noël) et Toupet (René) : Ictère de quatre mois par hépatite aiguë, sans lésions des voies biliaires. Cholécystostomie. Guérison. » (*Soc. méd. Hôp. Paris*, 30 novembre 1928, t. LII, n° 33.)

(2) Cette hépatite parenchymateuse diffuse aiguë présentait tous les caractères décrits récemment par Guy Albot, *in Hépatites et Cirrhoses*, Masson, 1931.

un foie peut-être déjà antérieurement lésé, comme semble l'indiquer une prolifération collagène un peu plus importante que normalement.

Ce cas vient donc à l'appui des opinions modernes sur l'ictère « catarrhal ». Celui-ci serait donc dû à une véritable hépatite qui, malgré sa bénignité évolutive de maladie cyclique, s'accompagne de grandes altérations parenchymateuses et non pas, comme on le croyait autrefois, d'une oblitération canaliculaire.

LES SINUS PÉRIORBITAIRES

(Etude topographique)

par

Paul BONNET

Il n'est pas question ici de reprendre l'étude des sinus de la face dont l'anatomie descriptive a été précisée par des travaux nombreux, orientés parallèlement aux progrès de nos connaissances en rhinologie et en ophtalmologie. C'est ainsi que les rapports de Sieur et Jacob, de Lemaitre, de Canuyt, Ramadier et Velter, le travail de Canuyt et Terracol, pour ne parler que des travaux français les plus récents, ont souligné les détails anatomiques qui intéressent la pathologie de l'appareil visuel.

Nous nous proposons simplement d'apporter une vue d'ensemble de la *topographie périorbitaire* de ces sinus et d'ajouter, à ce qui nous est acquis déjà par chacun de ces travaux, le complément d'une illustration exécutée d'après nature, et destinée à mettre en évidence la disposition périorbitaire des sinus de la face. Nous espérons, ce faisant, faciliter la compréhension du retentissement sur l'appareil visuel des lésions traumatiques et inflammatoires des cavités voisines de l'orbite.

Les sinus de la face méritent en effet le nom de « sinus périorbitaires » proposé par Terson et par E. Rollet. Les complications sur l'appareil visuel des sinusites justifient cette appellation et l'on a, peut-être à l'extrême, établi la dépendance des troubles visuels vis-à-vis des infections sinusiennes. En revanche, on n'a peut-être pas assez considéré le rôle physiologique de protection que constituent pour l'appareil visuel les sinus périorbitaires, et c'est aussi comme introduction à la pathogénie des fractures de l'orbite que nous avons envisagé cette étude d'anatomie topographique (1).

(1) Dans le but de faciliter la compréhension des rapports orbitaires des sinus, nous avons entrepris de les présenter par leur face orbitaire. Pour cela, nous avons réservé quelques pièces en vue du durcissement de la fibro-muqueuse par conservation, pendant un an, dans une solution de formol. Cela nous a permis d'obtenir les préparations que nous avons figurées, toutes d'après nature. La paroi squelettique a été minutieusement enlevée ; la fibro-muqueuse seule est restée en place, fixée dans sa forme, comme un véritable moule de la cavité osseuse.

ANNALES D'ANATOMIE PATHOLOGIQUE, T. IX, N° 1, JANVIER 1932.

ÉTUDE D'ENSEMBLE

Les sinus de la face encerclent la cavité orbitaire depuis son sommet jusqu'à sa base, sur les deux tiers au moins de son étendue, et semblent

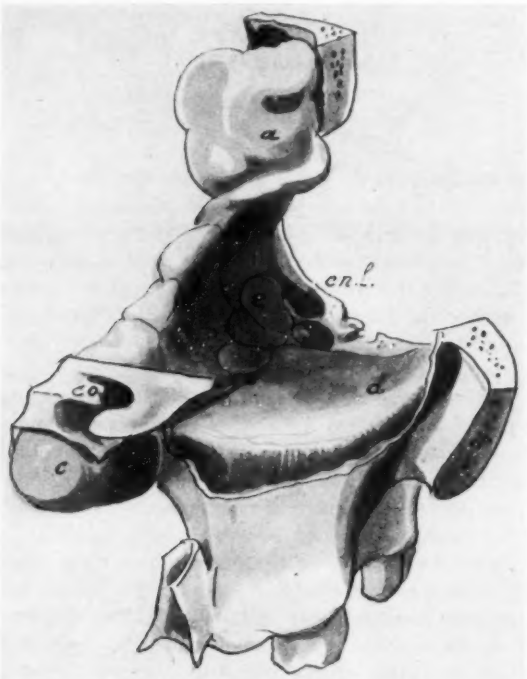

FIG. 1. — *Les sinus périorbitaires* (côté droit vu par la face postérieure).
Cette préparation, effectuée en enlevant la paroi osseuse des sinus, ne conservant que l'essentiel destiné à en reconnaître l'orientation, montre bien le « lit sinusal » de l'orbite. La fibro-muqueuse des sinus, après durcissement au formol, est restée en place, intacte, comme un moule des cavités osseuses.
a, sinus frontal droit; *b*, cellules ethmoïdales droites; *c*, sinus sphénoïdal droit; *d*, sinus maxillaire droit; *c. o.*, canal optique; *c. l. n.*, canal lacrymo-nasal ; *e*, cellules périlacrymales.

disposés comme pour réaliser un coussinet élastique, sur lequel reposent les parties molles de l'orbite et le pédicule orbitaire (fig. 1). Le plafond

du sinus maxillaire constitue le plancher de l'orbite ; les cellules ethmoïdales capitonnent entièrement la paroi interne ; les sinus frontaux et les expansions des cellules ethmoïdales couvrent le tiers au moins du plafond de l'orbite. Quant au sinus sphénoïdal, le plan incliné de sa face externe sert de lit aux organes fragiles du pédicule orbitaire qui reposent sur son versant.

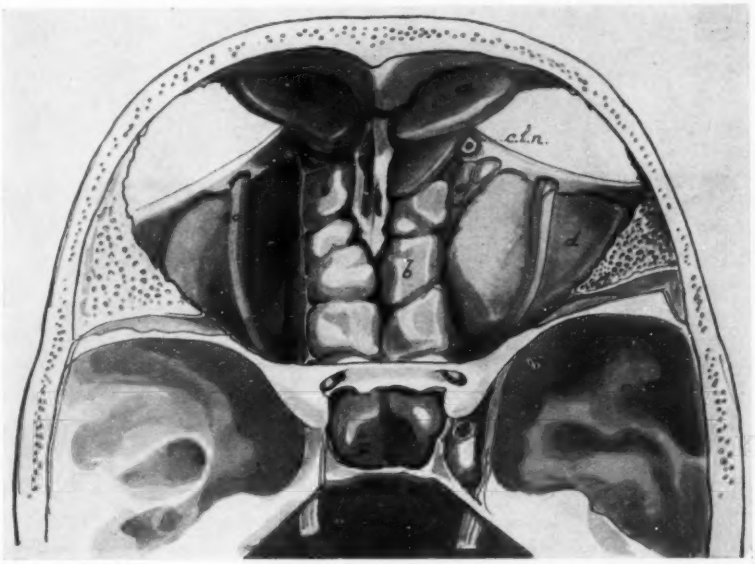

FIG. 2. — *Les sinus périorbitaires* (vue d'ensemble).

L'orbite a été débarrassé des parties molles. La paroi osseuse des sinus a été enlevée en grande partie ; leur fibro-muqueuse seule reste en place.

a, sinus frontaux; *b*, cellules ethmoïdales; *c*, sinus sphénoïdal ; *d*, sinus maxillaire ; *e*, cellules périlacrymales ; *c. l. n.*, canal lacrymo-nasal ; *s. o.*, vaisseaux et nerf sous-orbitaires.

Lorsque les sinus sont particulièrement développés, c'est-à-dire lorsque les sinus frontaux se prolongent en dehors vers l'apophyse orbitaire externe, lorsque le sinus maxillaire envoie à la rencontre du sinus frontal son prolongement malaire, lorsque les cellules ethmoïdales couvrent le plafond de l'orbite, lorsqu'enfin le sinus sphénoïdal pousse ses cavités dans l'épaisseur des grandes ailes du sphénoïde, dans la base des apophyses ptérygoïdes, dans le pilier externe du canal optique, l'envelop-

pement des parties molles de l'orbite s'accuse et réalise ce que Lemaitre appelle « l'encerclement sinusal de l'orbite ».

Ce capitonnage de l'appareil visuel apparaît plus évident encore lorsqu'après avoir dépouillé les sinus de la pellicule osseuse qui les couvre, on examine dans son ensemble la masse molle des sinus par rapport aux deux cavités orbitaires (fig. 2). On voit alors, disposés verticalement sur

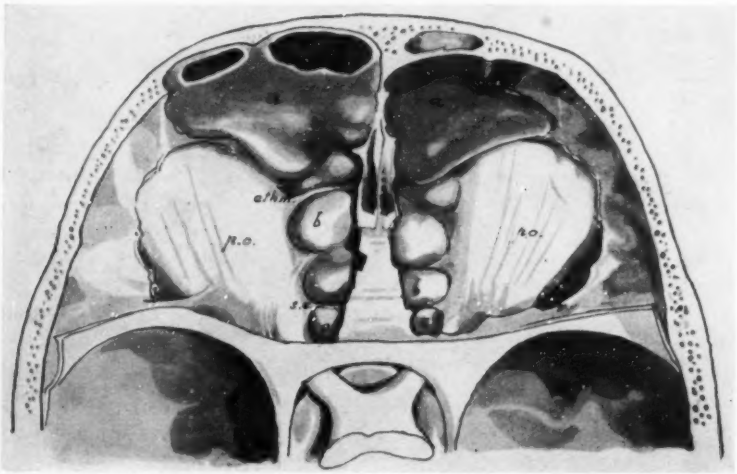

FIG. 3. — *Sinus frontaux et cellules ethmoïdales* (rapports avec le plafond de l'orbite).

On voit les sinus frontaux, d'assez grandes dimensions, s'étaler en arrière, en lame mince, et couvrir le tiers antéro-interne du périoste orbitaire dont ils ne sont séparés que par une lame osseuse papyracée. Les cellules ethmoïdales, appareillées d'avant en arrière, couvrent partiellement le bord supéro-interne du sac périostique orbitaire. De petits tractus nacrés, émanés du périoste orbitaire, accompagnent les nerfs nasal interne (filet ethmoïdal du nasal) et sphéno-ethmoïdal de Luschka.

a, sinus frontaux; *b*, cellules ethmoïdales; *c*, sinus sphénoïdal; *p. o.*, sac périostique de l'orbite; *ethm.*, filet ethmoïdal ou nasal interne; *s. c.*, nerf sphéno-ethmoïdal de Luschka.

la ligne médiane, en grand appareil, les sinus frontaux en avant, puis la masse jumelée des cellules ethmoïdales ; puis, en arrière, le double sinus sphénoïdal. Il y a là, entre les deux « sacs orbitaires », un épais capiton élastique, enfermé entre de minces cloisons osseuses, et l'on ne peut s'empêcher de penser qu'il est disposé là comme un appareil de protection.

A la base de cette cloison verticale, doublement capitonnée, et de chaque côté d'elle, s'étale le plancher de l'orbite, capitonné lui aussi par la masse remplie d'air du volumineux sinus maxillaire. Cette paroi du sinus maxillaire forme un plan légèrement incliné de haut en bas et d'arrière

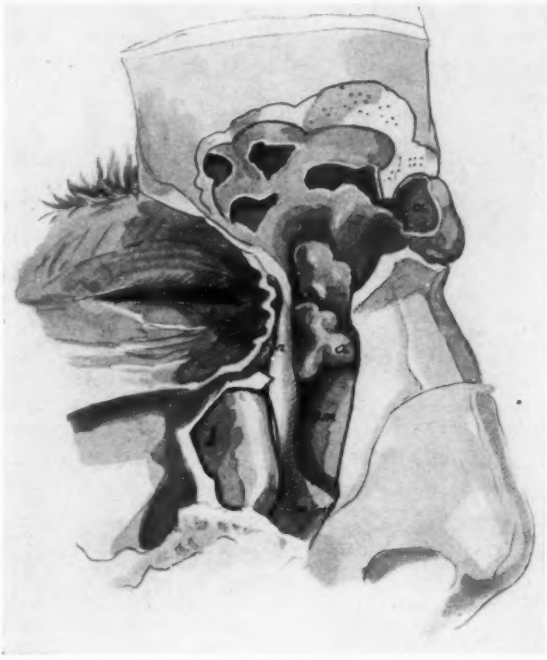

FIG. 4. — *Sinus frontal droit.*

Préparation destinée à mettre en évidence le sinus frontal, ses rapports avec la paroi osseuse, d'épaisseur variable; les diverticules que le sinus envoie au contact du sac lacrymal (diverticule unguéo-maxillaire de Rouvière et Caudrelier).

a, sinus frontal ; *á*, diverticules périlacrymaux ; *b*, sinus maxillaire ; *c. l. n.*, canal lacrymo-nasal ; *m. m.*, paroi du méat moyen ; *m. inf.*, paroi du méat inférieur où l'on voit aboutir le canal lacrymo-nasal.

en avant, et aussi de dedans en dehors. A mesure que l'on se rapproche du rebord orbitaire, le sinus se relève en dehors vers le malaire, de sorte qu'il offre comme soutien aux parties molles de l'orbite : en arrière, une surface convexe ; en avant, une surface concave dans le sens transversal.

En outre, les sinus sont appareillés de telle manière qu'ils forment, dans leur ensemble, une masse en quelque sorte continue, faite de cellules grandes et petites juxtaposées, constituées par une paroi fibro-muqueuse remplie d'air, et séparées seulement les unes des autres par un ciment osseux intermédiaire réduit au minimum nécessaire pour en assurer le bâti :

FIG. 5. — *Sinus frontal droit.*

Cette préparation montre les rapports du sinus frontal avec le nerf sus-orbitaire, avec la poulie du grand oblique, en arrière de laquelle la paroi osseuse s'amincit. On voit un diverticule périlacrymal, inclus dans l'épaisseur de la branche montante du maxillaire, descendre jusqu'au contact du méat moyen.

a, sinus frontal ; *a'*, diverticule périlacrymal ; *s. l.*, sac lacrymal ; *o*, tendon de l'orbiculaire ; *s. o.*, nerf sus-orbitaire ; *g. o.*, poulie du grand oblique.

1° *Les sinus frontaux :*

Nous apportons quelques reproductions de nos préparations anatomiques les plus démonstratives; accompagnées de leur légende, elles suffisent à mettre en évidence les rapports orbitaires des sinus frontaux (fig. 3, 4, 5, 6).

2° *Cellules ethmoïdales :*

Elles dressent, contre la paroi interne de l'orbite, un mur vertical qui, s'insinuant en haut entre les lames du plafond de l'orbite, s'infléchit en arceau vers la face supérieure de l'orbite (fig. 1). Le groupe des cellules ethmoïdales antérieures s'étend ordinairement beaucoup plus en dehors, couvrant en totalité le plafond de l'orbite dans les cas extrêmes, où l'on peut voir les cellules ethmoïdales s'étaler sur le

FIG. 6. — *Paroi interne de l'orbite, vue par transparence pour mettre en évidence les points faibles.*

c. o., canal optique; *t. ethm.*, trous ethmoïdaux antérieur et postérieur; *a*, le point faible principal du sinus frontal, siège habituel des perforations osseuses au cours des sinusites (il est situé immédiatement en arrière et au-dessous de la fovea trochléaris, marquée d'une croix ; *b*, cellule de l'agger et cellules prélacrymales; *c*, cellule de la bulle; *d*, point faible du sinus maxillaire.

plafond de l'orbite, le dédoubler et le couvrir en totalité (fig. 7 et 8).

La paroi de ce mur ethmoïdal est concave (fig. 1) dans le sens vertical. La lame osseuse formée par l'unguis et l'os planum est extrêmement mince, papyracée, transparente au point qu'on peut reconnaître et identifier les principales cellules ethmoïdales d'après la situation et la forme de leurs cloisons jointives (fig. 6). La fibromuqueuse qui se moule sur cette pellicule osseuse est elle-même lisse, unie et, même dépouillées de leur squelette, les cellules restent juxtaposées d'avant en

arrière et superposées, comme les voussoirs d'une arche interrompue au voisinage du cintre (fig. 1 et 9).

Vers l'angle antéro-interne de l'orbite, au voisinage du sac lacrymal, les cellules sont plus petites et s'orientent à la périphérie du sac : cellules périlacrymales. Le long du bord inféro-interne de l'orbite, il y a continuité entre les cellules ethmoïdales et le sinus maxillaire. Rien ne marque sur l'os, du côté orbitaire, la limite de la face interne et de la face inférieure de cette cavité, car la courbe se poursuit régulière-

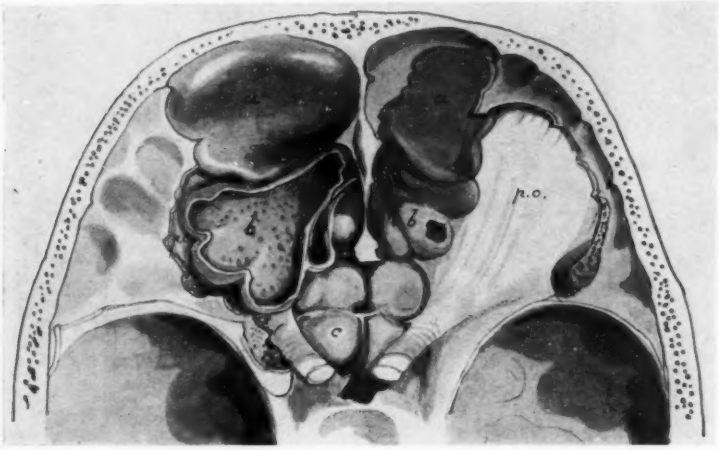

FIG. 7. — *Sinus frontaux et cellules ethmoïdales.*
A droite, les cellules ethmoïdales sont de dimensions habituelles. A gauche, une cellule ethmoïdale antérieure, anormalement développée, couvre à peu près complètement le plafond de l'orbite. On aperçoit à découvert, à sa limite externe, une petite surface du périoste orbitaire.

ment. Quand la fibro-muqueuse est mise à nu, une mince cloison osseuse, plus épaisse en arrière, marque seule la limite de ces deux faces (fig. 9).

La face supérieure des cellules ethmoïdales, séparée du cerveau par une lame osseuse mince, est légèrement convexe, bosselée. La lame osseuse enlevée, on voit partir du périoste orbitaire de fins tractus nacrés, rappelant l'aspect de la dure-mère, qui s'insinuent entre les cellules ethmoïdales comme pour amarrer le périoste.

Ces lames fibreuses accompagnent les vaisseaux et les nerfs, notam-

ment le filet ethmoïdal (nasal interne) du nerf nasal et le nerf sphéno-ethmoïdal de Luschka, qui cheminent dans l'épaisseur des minces cloisons osseuses séparatives des cellules ethmoïdales (fig. 3). En arrière, les cellules ethmoïdales postérieures se juxtaposent au sinus sphénoïdal sans qu'aucun caractère extérieur les différencie, de sorte qu'il faut vérifier la situation anatomique pour distinguer le sinus sphénoïdal d'une cellule ethmoïdale postérieure.

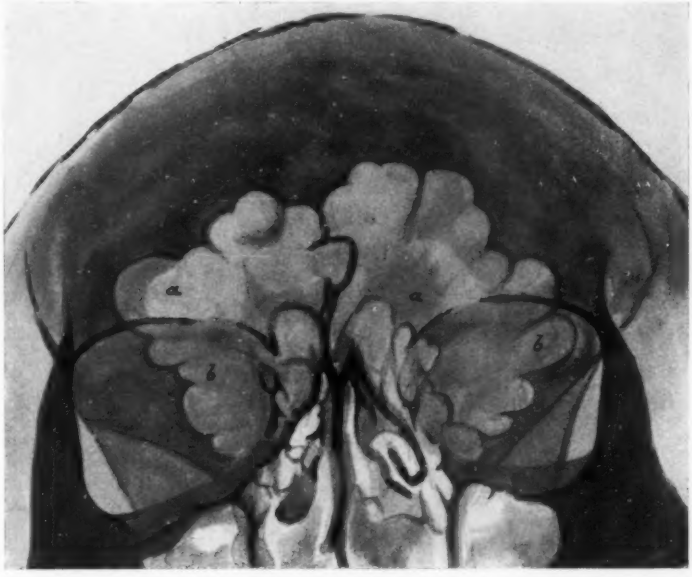

FIG. 8. — *Sinus périorbitaires anormalement développés* (décalque de radiographie).
a, sinus frontaux; *b*, cellules ethmoïdales.

3° *Le sinus maxillaire :*

La face supérieure du sinus maxillaire, qui constitue le plancher de l'orbite, a une forme triangulaire à sommet postérieur, à base antérieure, qui se confond avec le rebord orbitaire. Inclinée dans l'ensemble en bas, en avant et en dehors, cette face, convexe transversalement en arrière, devient concave et se relève vers les angles, c'est-à-dire vers la branche montante du maxillaire supérieur en dedans, vers l'os malaire en dehors.

La paroi osseuse, épaisse d'un demi-millimètre en arrière, est mince à la partie moyenne, surtout en dedans du paquet vasculo-nerveux sous-orbitaire. La muqueuse, mise à nu, apparaît rugueuse, chagrinée, épaisse.

FIG. 9. — *Les sinus périorbitaires* (côté droit).
a, sinus frontal ; *b*, cellules ethmoïdales droites ; *c*, sinus sphénoïdal droit ; *d*, sinus maxillaire ; *e*, cellules périlacrymales ; *c. o.*, canal optique ; *c. l. n.*, canal lacrymo-nasal.

Le sinus maxillaire est en contact immédiat, nous l'avons vu, avec les cellules ethmoïdales. Au voisinage de l'angle antéro-interne, le contact peut devenir moins immédiat. Le plus souvent, cependant, une ou deux cellules, dites « cellules tampon », réalisent la continuité. La cellule tampon peut être une cellule maxillaire et s'insinuer vers le haut, dans la branche montante; elle peut être un diverticule du sinus

frontal (cellule unguéo-maxillaire), elle peut appartenir au groupe des cellules ethmoïdales.

Il n'est pas exceptionnel, et nous l'avons observé, que la cellule tampon, située dans la branche montante du maxillaire supérieur,

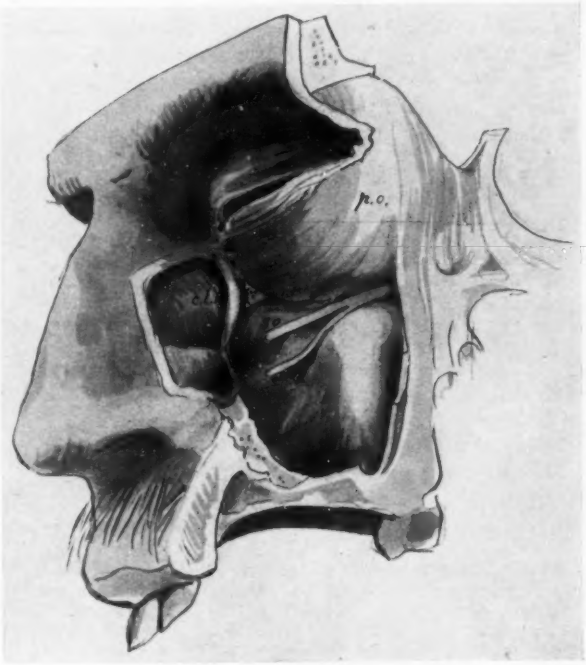

FIG. 10. — *Le sinus maxillaire.*

La paroi antérieure a été mise à nu, la muqueuse seule restant en place, pour montrer les rapports avec :

s. o., nerf sous-orbitaire et sa branche dentaire antérieure; *c. l. n.*, canal lacrymo-nasal ; *p. o.*, périoste de l'orbite.

encercle en dehors le canal lacrymo-nasal et s'ouvre à la fois dans la cellule ethmoïdale de l'agger et dans le sinus maxillaire.

Le nerf sous-orbitaire, longé en dedans par l'artère sous-orbitaire, traverse d'arrière en avant le plancher de l'orbite, enfoui dans l'épaisseur d'une lame osseuse fragile, mais protégé de part et d'autre par des parties molles, au-dessus par le périoste orbitaire, au-dessous par la muqueuse du sinus maxillaire (fig. 10).

4° *Le sinus sphénoïdal :*

Enfermé dans une coque osseuse plus dense, le sinus sphénoïdal est accolé aux cellules ethmoïdales postérieures. Du sinus maxillaire, il est séparé par une lame osseuse parfois compacte, épaisse de 1 millimètre, plus souvent soufflée par un sinus, développé dans l'apophyse orbitaire du palatin : le sinus palatin, « cellule tampon », remplacée tantôt par une cellule diverticulaire appartenant à l'ethmoïde, tantôt par une cellule appartenant au maxillaire inférieur.

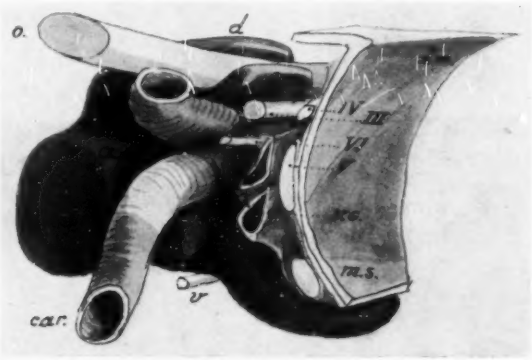

FIG. 11. — *Sinus sphénoïdal droit* (schéma d'après une préparation.)
Il s'agit d'un sinus anormalement développé. Un prolongement de la petite aile, *d*, surplombe le nerf optique; un prolongement dans le pédicule externe du canal optique, *b*, réalise avec le précédent un encerclement du nerf optique, *o.* ; un prolongement insinué dans la base des grandes ailes et des apophyses ptérygoïdes, *c*, entre en rapport avec le nerf maxillaire supérieur, *m. s.*, et le nerf vidien, *v*.
a, sinus sphénoïdal ; *v. o.*, veines ophtalmiques ; *III*, nerf moteur oculaire commun ; *IV*, pathétique ; *V*, ophtalmique ; *VI*, moteur oculaire externe ; *d. m.*, dure-mère de la fosse cérébrale moyenne.

La face externe du sinus sphénoïdal est essentiellement la face ophtalmologique. Son plan incliné constitue le lit sur lequel repose le pédicule de l'orbite : le nerf optique, en haut, plus bas les organes du pédicule de la fente sphénoïdale s'étagent et reposent sur son flanc (fig. 11). Le sinus caverneux s'y appuie sur toute son étendue; l'artère carotide y imprime son trajet sinueux; plus en dehors s'étagent, de haut en bas, le moteur oculaire commun, le pathétique, le moteur oculaire externe accolé au flanc de la carotide, l'ophtalmique, puis à distance, plus bas, le maxillaire supérieur.

Les rapports de ces nerfs, relativement distants quand le sinus est petit, peuvent devenir immédiats lorsqu'un prolongement ptérygoïdien du sinus sphénoïdal soulève le nerf maxillaire supérieur et en supporte

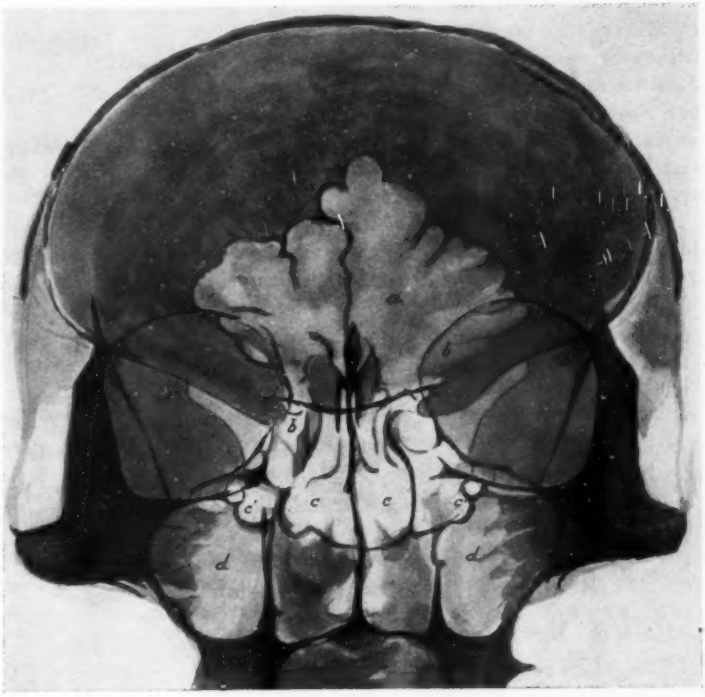

FIG. 12. — *Les sinus péri-orbitaires* (décalque de radiographie).

On voit le contraste qu'il y a entre : la solide paroi externe qui enveloppe les cavités orbitaires, étayée et arc-boutée de tous côtés, d'une part, et la masse remplie d'air des sinus périorbitaires qui capitonne les orbites au centre du massif cranio-facial.

a, sinus frontaux; *b*, cellules ethmoïdales; *c*, sinus sphénoïdal, avec *c'*, le prolongement ptérygoïdien arrivant au contact du trou grand rond ; *d*, sinus maxillaire.

l'empreinte (fig. 11); de même le prolongement dans la petite aile du sphénoïde, celui qui occupe le pilier externe du canal optique et l'apophyse clinoïde antérieure peuvent venir au contact immédiat du nerf moteur oculaire commun (fig. 11).

On voit que les sinus de la face, juxtaposés les uns aux autres contre les parois de l'orbite, et intimement soudés par l'interposition, à la frontière des sinus, de « cellules tampon », forment un ensemble à peine interrompu de cavités à paroi fibro-muqueuse décollable, cavités remplies d'air, enveloppant toute une partie du contenu de l'orbite et du pédicule orbitaire. Ils semblent appareillés pour assurer au pédicule orbitaire et au contenu de l'orbite un organe de protection.

Rien ne donne mieux une idée de ce rôle de protection que l'examen d'une radiographie de face (fig. 12).

Considérons, dans leur ensemble, les deux cavités orbitaires dont on limite nettement le contour. En dehors, de part et d'autre, la paroi externe apparaît sous forme d'une masse osseuse épaisse arc-boutée de tous côtés. Au centre, par contre, se dessine, entre les deux cavités orbitaires, une masse d'air emprisonnée dans des logettes osseuses à parois extrêmement minces. Il semble que les orbites soient « emballés » comme le seraient, dans une caisse à parois résistantes, deux globes fragiles que l'on aurait capitonnés de ballonnets élastiques pour les préserver des chocs.

Nous retrouvons, à l'examen d'un crâne, cette même opposition :

D'une part (fig. 2), vers l'extérieur, exposée aux chocs, une paroi osseuse formée d'os compact, solide, épaisse, résistante; ses parties saillantes : apophyse orbitaire externe, os malaire, sont solidement étayées, renforcées par des arcs-boutants (apophyse zygomatique) qui dispersent au loin l'action des chocs extérieurs.

A l'opposé, au centre du massif cranio-facial, les deux cavités orbitaires sont isolées l'une de l'autre par un épais capiton. Des lames osseuses très fines, fragiles sans doute, mais interposées entre périoste orbitaire d'une part et fibro-muqueuse sinusale d'autre part, à la manière du verre « triplex », limitent une double épaisseur de cavités pleines d'air, les sinus communiquant avec l'air extérieur par des orifices minuscules qui régularisent l'entrée et la sortie de l'air et ajoutent ainsi à la souplesse élastique des sinus.

Si l'on tient compte de cette opposition dans la constitution anatomique des parois orbitaires, on peut bien convenir que les sinus de la face, cavités annexes des fosses nasales, par la qualité de leur muqueuse, jouent, par leur assemblage anatomique, vis-à-vis de l'appareil visuel, un rôle de protection indéniable.

Leur disposition anatomique entre en jeu lors des traumatismes et doit être prise en considération lorsqu'il s'agit d'interpréter les phénomènes observés dans les fractures de l'orbite.

Travail du Laboratoire du Professeur agrégé Hovelacque
(Faculté de Médecine de Paris)

ÉTUDE ANATOMIQUE DES ESPACES CELLULEUX DE LA MAIN

par

Marc ISELIN et Henri EVRARD

INTRODUCTION

« L'anatomie de la main et des doigts a été depuis longtemps l'objet de recherches fort nombreuses. Cependant, ce sont seulement les organes que, par opposition au tissu celluleux, nous pourrions appeler « organes nobles », qui ont le plus retenu l'attention. Les muscles, les tendons, les aponévroses, les gaines synoviales ont été si souvent étudiés qu'à l'heure actuelle, plus rien ne semble pouvoir être ajouté à leur étude. Par contre, le tissu celluleux reste plongé dans l'oubli et paraît avoir été presque complètement négligé.

« Mérite-t-il un pareil désintéressement ? Certes, au point de vue purement anatomique, il semble n'avoir qu'un rôle très secondaire dans la constitution architecturale de la main et les classiques ne voient en lui qu'un tissu de remplissage. Mais au point de vue chirurgical, on sait qu'il est parfois le siège de collections suppurées que, par opposition au phlegmon des gaines synoviales, on désigne sous le nom de phlegmons de la paume de la main. » (R. Dubau.)

En effet, les classiques signalent simplement la présence de tissu celluleux autour des éléments nobles de la région. Testut et Jacob écrivent: « Les tendons des muscles fléchisseurs entourés par les gaines synoviales que nous étudierons dans un instant, se trouvent séparés de l'aponévrose palmaire moyenne par une couche cellulo-graisseuse *(couche celluleuse pré-tendineuse)* où cheminent les vaisseaux et les nerfs sous-aponévrotiques... Ces mêmes tendons sont également isolés du plan interosseux,

ainsi que des vaisseaux et nerfs de ce plan, par une autre couche celluloadipeuse très lâche *(couche celluleuse rétro-tendineuse)*. Les deux couches celluleuses pré et rétro-tendineuses se continuent en haut avec les couches similaires de la région antérieure du poignet et de l'avant-bras. Elles se continuent de même, en bas, avec le tissu cellulaire sous-cutané palmaire et dorsal, et avec celui des doigts. Elles peuvent être le siège de phlegmons sous-aponévrotiques de la paume de la main. »

Picqué décrit la couche celluleuse en quelques lignes : « Dissociez longitudinalement suivant l'axe du métacarpien la *mince aponévrose profonde*. Vous découvrez en dehors le muscle adducteur du pouce, en dedans le tissu cellulaire profond, qui en masque partiellement les origines. Ce tissu cellulaire est, le plus souvent, condensé en un véritable coussinet formant lit aux tendons superficiels et résultant de leur glissement. C'est donc, dans ce tissu cellulaire, riche en lymphatiques, que se développent les phlegmons de la paume, primitivement ou secondairement à l'infection des gaines. » Cet auteur ajoute donc une précision topographique qui est une erreur, d'après nos expériences; car il place cet espace, *en arrière de l'aponévrose intermusculaire*, alors qu'il est en avant d'elle. Mais nos anatomistes ne se doutaient pas que ces lames celluleuses constituaient de véritables loges parfaitement individualisées, possédant des limites nettes, des rapports constants, des connexions toujours identiques. Le grand mérite de KANAVEL a été de ne pas se contenter d'une simple dissection, qui crée un bouleversement complet de la région, soit en enlevant le tissu celluleux pour mettre à nu les éléments disséquables (aponévrose, tendons, muscles, nerfs, etc.), soit en coupant tout pour exposer ledit tissu. Il eut l'idée *d'injecter ces espaces* avec du plâtre liquide qui les emplit, qui une fois sec en conserve la forme et dont les rapports peuvent alors être étudiés avec précision par la dissection. Il fut amené ainsi, dès 1904, à décrire un espace qu'il nomme « Median palmar space », dont le siège est rétro-tendineux, et le remplissage obtenu par la rupture du cul-de-sac supérieur d'une des gaines digitales injectée à haute pression (par une masse poussée devant la première phalange). Pour KANAVEL, cet espace se trouve ainsi délimité (fig. 1, *b*) :

En arrière : l'aponévrose palmaire profonde.

En avant : la face postérieure des tendons fléchisseurs et les lombricaux, l'extrémité de la gaine cubitale.

En dedans : la cloison intermusculaire interne, qui le sépare de la loge hypothénarienne.

En dehors : une cloison longitudinale assez fragile le sépare de la loge thénarienne, devant le troisième métacarpien, qui marque la limite entre l'espace thénarien, en dehors, et l'espace palmaire médian, en dedans.

En haut : une adhérence de la gaine cubitale à la face antérieure de l'articulation du poignet.

En bas : toute une série de formations fibreuses concentrées autour des têtes métacarpiennes, formant une vraie barrière, et dont LEGUEU et

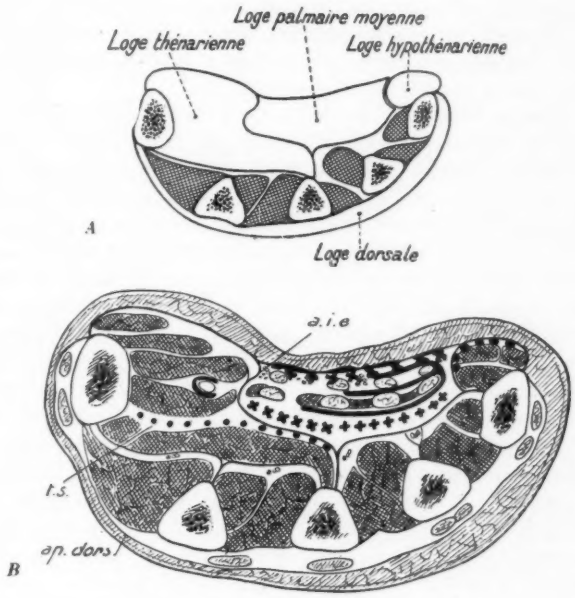

FIG. 1.

A) Les loges de la main.
B) Les espaces celluleux dans chacune des loges : en pointillé, à gauche, *t. s.*, *l'espace thénarien.* Au milieu, en arrière des tendons, *l'espace palmaire médian profond* : +, les limites que lui assigne KANAVEL ; en ×, les limites données par ISELIN. En avant des tendons, marqué par des croix, *l'espace palmaire médian superficiel.* A droite, en pointillé, *l'espace hypothénarien. a. i. e.*, aponévrose intermusculaire externe.

JUVARA ont donné une description demeurée classique. Cette barrière est percée de deux orifices par métarcapien, par lesquels s'établit la communication entre les doigts et l'espace palmaire : l'un de ces orifices, pré-métacarpien, est occupé par *la gaine digitale*, dont le cul-de-sac supérieur atteint l'espace ; l'autre, intermétacarpien, donne passage au *lom-*

brical et au paquet vasculo-nerveux correspondant. Le tissu celluleux est réduit à ce niveau à une mince lame entourant le petit muscle, jusqu'à la base du doigt : c'est par cette *fusée lombricale, seule voie de communication, que les infections celluleuses passent du doigt vers la main.*

Enfin, pour l'auteur américain, seules les gaines des troisième et quatrième doigts s'ouvriraient régulièrement dans l'espace palmaire médian, celles du deuxième allant le plus souvent au thénarien; d'autre part, en poussant l'injection avec une force suffisante, il serait possible de rompre la séparation entre le palmaire médian et le thénarien, rupture siégeant toujours à la partie supérieure de l'espace.

En 1927, dans le laboratoire de notre maître, le professeur agrégé Hovelacque, l'un de nous reprit les expériences de Kanavel (1), emplisssant l'espace palmaire médian par injection forcée et rupture d'une des gaines digitales; il put vérifier la situation de cet espace, mais à sa grande surprise, la limite externe ne coïncidait pas avec celle donnée par l'auteur américain, c'est-à-dire le troisième métacarpien : toujours la masse le dépassait et s'étendait jusqu'au deuxième, comme le montrait la radiographie. Mais quoique l'image obtenue fût exactement comparable à celle reproduite dans son livre, comme propagation du palmaire médian dans le thénarien, *la dissection montrait que le plâtre n'était pas sorti de l'espace étudié, et que le thénarien en restait séparé par l'aponévrose intermusculaire externe, parfaitement intacte.* Des injections de baryte confirmèrent ces limites : l'espace palmaire médian occupe toute l'étendue de la loge palmaire médiane des anatomistes, en arrière des tendons, c'est-à-dire qu'il s'étend de l'aponévrose intermusculaire interne à la partie verticale de l'intermusculaire externe : on en trouvera plus loin une description détaillée. Enfin, dernière preuve, les injections poussées par la gaine de l'index ne vont jamais dans l'espace thénarien et toujours dans le palmaire médian : d'ailleurs, le tendon de l'index traversant tout du long la loge palmaire médiane, on comprend mal comment peut s'installer une connexion anatomique entre sa gaine et la loge thénarienne.

En 1928, Dubau (2), aide d'anatomie à la Faculté de Toulouse, reprit les mêmes expériences et tenta d'expliquer la divergence entre Kanavel et Iselin par l'existence d'une lame, l'aponévrose du deuxième lombrical, qui délimiterait une loge séparée pour l'index : nous verrons plus loin que cette loge existe bien, mais que sa méconnaissance ne permet pas d'expliquer la différence d'opinion. D'ailleurs, par son texte, Dubau donne raison à Kanavel et, par ses figures, à Iselin.

(1) Iselin (Marc) : « Anatomie chirurgicale des espaces celluleux de la main et des doigts. » (*Ann. d'Anat. path.*, IV, 1927, pp. 603-613.)

(2) Dubau (R.) : « Etude anatomique et clinique des espaces celluleux de la main et des doigts. » (*Thèse*, Toulouse, 1927, Imprimerie Ouvrière.)

En 1930, l'un de nous, assistant du professeur agrégé MOURE, à la consultation externe de l'hôpital Saint-Louis, recueillit 28 observations de phlegmons celluleux de la main : 2 seulement étaient dans l'espace palmaire médian rétro-tendineux; tous les autres avaient envahi des espaces que KANAVEL décrit comme petits et mal délimités et « imperfect spaces around the tendons particularly superficial to them... », qui sont, l'un *palmaire médian superficiel, prétendineux*, l'autre *commissural*. L'étude anatomique que nous présentons est destinée à montrer que ces espaces sont aussi fixés et aussi caractérisés que celui de KANAVEL.

MOYENS D'ÉTUDE. — Nous avons d'abord essayé d'injecter de la gélatine, mais elle diffuse beaucoup trop facilement et nous dûmes l'abandonner, malgré la grande commodité de l'injection qui peut être faite avec une aiguille ordinaire.

Nous sommes revenus alors aux injections de bouillie plâtrée assez liquide, pour les pièces à disséquer, et aux injections de baryte, pour les pièces à radiographier. L'injection est faite directement dans l'espace à étudier, au besoin sous le contrôle d'une petite incision cutanée qui permet de voir exactement le plan anatomique à atteindre. Ces études, qui portent sur 28 mains, permettent de décrire *6 espaces*, compris dans les 4 loges de la main (fig. 1) :

1° *Dans la loge palmaire médiane*, ils sont au nombre de 3 :

a) Espace palmaire médian superficiel, prétendineux (fig. 2) ;

b) Espace palmaire médian profond, rétro-tendineux (fig. 2);

c) Espaces commissuraux (fig. 7).

2° *Dans la loge thénarienne*, l'espace thénarien (fig. 2 et 8).

3° *Dans la loge hypothénarienne*, l'espace hypothénarien.

4° *Dans la loge dorsale*, l'espace dorsal (fig. 2 et 8).

Nous allons maintenant décrire en détail ces espaces, en donnant pour chacun ses limites ainsi que les propagations qui, expérimentalement, peuvent s'en détacher vers les espaces voisins.

I. — *ESPACE PALMAIRE MÉDIAN SUPERFICIEL PRÉTENDINEUX*

TECHNIQUE D'INJECTION. — L'injection est faite en pleine paume de main, à l'union du tiers moyen et du tiers supérieur sur la ligne médiane: ne pas aller trop profondément, afin de ne pas injecter les gaines synoviales. Dès le lendemain, le plâtre ayant durci, la main peut être disséquée.

La peau et le tissu cellulaire sous-cutané étant enlevés, on aperçoit, bombant sous la peau, l'aponévrose palmaire moyenne et, à travers ses interstices, la masse de plâtre.

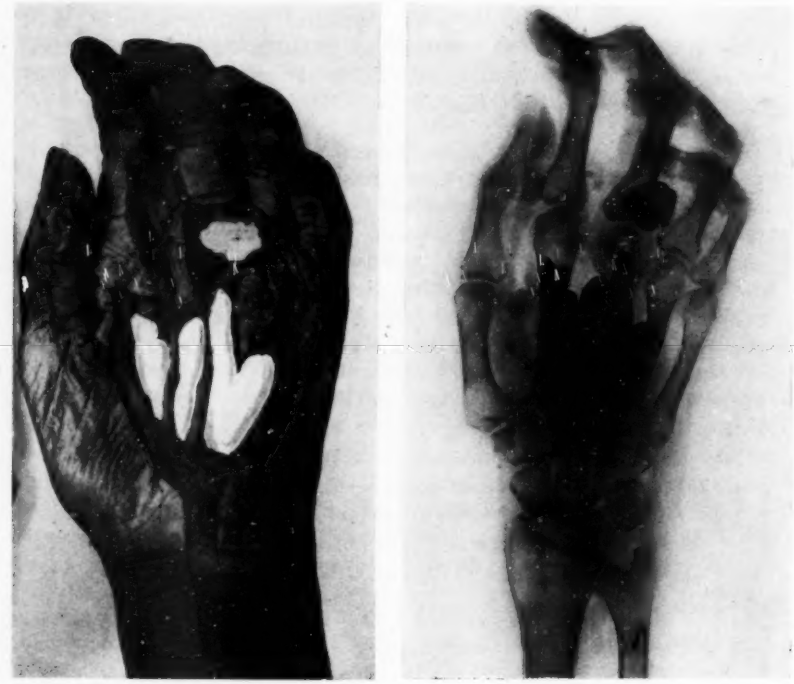

FIG. 2. — *L'espace palmaire médian superficiel prétendineux.*

Injection poussée avec force moyenne : on voit que deux des prolongements inférieurs sont prétendineux.

En bas, injection dans l'espace commissural : on voit qu'il bombe nettement en avant ; cette pièce est la seule qui montre les nerfs en avant du bloc de plâtre.

FORME. — Enlevons cette aponévrose. Le bloc de plâtre n'est couvert que de quelques minces feuilles conjonctives. Il est allongé suivant l'axe de la main, aplati d'avant en arrière et se présente sous la forme d'un trapèze, à petit côté supérieur épais et arrondi, à grand côté inférieur

très fortement incisé et étalé (fig. 2). En retirant alors le bloc solide, on peut étudier les limites de la loge superficielle.

LIMITES.

En avant : aponévrose palmaire moyenne, tissu sous-cutané, peau.

En arrière : face antérieure du plan des tendons fléchisseurs avec les lombricaux qui leur sont annexés ; devant eux, les *vaisseaux* de l'arcade palmaire superficielle et les *nerfs* provenant de la division du médian (ces derniers, dans 2 cas, étaient exceptionnellement en avant du bloc de plâtre) (fig. 2).

Bord externe : se projette vers le deuxième métacarpien ; il est déterminé par l'union des fibres de la cloison intermusculaire externe avec les plus externes des fibres longitudinales de l'aponévrose moyenne.

Bord interne : se projette dans le quatrième espace intermétacarpien ; il répond à l'union de l'aponévrose recouvrant les muscles hypothénariens avec les fibres les plus internes de l'aponévrose palmaire moyenne.

Bord supérieur : formé par l'accolement de l'aponévrose palmaire superficielle au ligament annulaire antérieur. Dans l'angle ouvert en bas ainsi déterminé, viennent se tasser de petits pelotons graisseux. Nous verrons plus loin que la loge est mal fermée à ce niveau, car il existe un point par lequel elle peut communiquer avec l'espace celluleux sous-aponévrotique de l'avant-bras.

Bord inférieur : formé par le ligament transverse superficiel décrit par POIRIER (fig. 7), dont les fibres courtes vont se perdre dans le ligament transverse profond en passant d'un espace intertendineux à un autre, créant ainsi de véritables cloisons sagittalement disposées au niveau des articulations métacarpo-phalangiennes, cloisons décrites par LEGUEU et JUVARA.

La disposition des formations aponévrotiques concentrées autour des têtes métacarpiennes, a été magistralement exposée par ces auteurs, qui ont particulièrement insisté sur les cloisons fibreuses résistantes prenant naissance à la face inférieure de l'aponévrose palmaire moyenne, et se dirigeant sagittalement en arrière pour venir se perdre sur le ligament transverse profond et l'aponévrose palmaire profonde : elles remontent dans la paume sur quelques centimètres sans d'ailleurs en atteindre la partie moyenne : on peut les identifier avec les cloisons décrites par DUBAU qui ont exactement la même disposition et seraient pour cet auteur les *aponévroses des lombricaux* : il insiste sur ce fait que la plus externe de ces lames, celle du premier lombrical, remonte plus haut que les autres (fig. 5).

Un examen superficiel peut faire croire que les prolongements inférieurs de la masse de plâtre se font toujours dans les loges lombricales,

comme on l'observe dans les injections de l'espace palmaire médian profond. En réalité, les incisures de la partie inférieure de l'espace palmaire superficiel sont aussi souvent devant un tendon fléchisseur, car la masse s'engage dans les petits tunnels aponévrotiques limités par les cloisons que nous avons décrites plus haut, quelquefois dans le canal médian entre les lombricaux, dont elle reste très nettement séparée ; d'autres fois, dans le canal adjacent, le long du petit muscle, mais en avant (fig. 2 et 3).

FIG. 3.

L' « espace palmaire médian superficiel » injecté à la baryte.

La diffusion est beaucoup plus marquée qu'avec du plâtre : les fusées digitales — surtout la fusée antibrachiale — sont bien marquées. Comparé à la figure 6, on voit que l'espace superficiel est plus étroit que le profond (cf. sur la coupe représentée figure 1).

Nous terminerons la description de cette loge palmaire moyenne superficielle en disant qu'elle est tapissée sur toutes ses faces, à un moindre degré toutefois, au niveau de sa face postérieure, par du tissu cellulograisseux, tissu qui naturellement la remplit complètement à l'état normal.

PROPAGATIONS. — *Vers les doigts.* — L'injection étant poussée *avec une force moyenne*, l'espace palmaire superficiel envoie des prolongements vers les commissures ; c'est la disposition que nous venons de prendre comme type de description (fig. 2 et 3).

L'injection étant poussée *à force*, ces prolongements s'accentuent jusqu'à atteindre la limite supérieure de la loge commissurale dont ils

restent cependant toujours bien séparés par ce fort ligament transverse dont nous avons parlé plus haut et que nous n'avons jamais vu se rompre.

Vers l'avant-bras. — Cliniquement, le phlegmon de l'espace palmaire superficiel se propage très fréquemment à l'avant-bras. A l'incision, on trouve le pus collecté sous l'aponévrose anti-brachiale superficielle. Mais, fait singulier, nous n'avons jamais été obligé de sectionner le ligament annulaire antérieur pour donner issue au pus. Comment expliquer anatomiquement qu'une collection palmaire sous-aponévrotique puisse passer devant les ligaments carpiens et être encore sous-aponévrotique à l'avant-bras, alors que la dissection montre l'adhérence de l'aponévrose superficielle à ce ligament ?

Or, les injections poussées nous ont montré constamment une ébauche de fusée et trois fois une propagation étendue jusqu'à l'avant-bras (fig. 3 et 4). La dissection nous a montré la voie suivie ; la coulée de plâtre étant en *rapport intime avec l'artère cubitale* (fig. 4), avait passé avec elle d'une région à l'autre, car cette artère est sous-aponé-

FIG. 4. — *Injection de l' « espace palmaire superficiel » avec fusée antibrachiale, le long de l'artère cubitale.*
A la base de la région palmaire, celle-ci était cachée sous le bloc de plâtre que l'on a enlevé à ce niveau ; à l'avant-bras, elle devient superficielle par rapport au plâtre. — En bas, injection du 3e espace commissural.

vrotique à l'avant-bras comme à la main; tout en passant devant le ligament annulaire. En effet, à ce niveau, elle glisse dans un canal limité : en arrière par le ligament annulaire antérieur, et en avant par les dernières fibres du ligament annulaire dorsal qui viennent mourir à cet endroit en recouvrant l'artère : il débouche en bas immédiatement sous l'aponévrose palmaire superficielle, c'est-à-dire en pleine loge palmaire moyenne. Ce canal unci-pisiformien est situé à la partie interne du poignet : à l'avant-bras, on le trouve un peu externe par rapport au tendon du muscle cubital antérieur.

Les deux communications que nous venons de décrire sont les deux communications normales, lorsque l'espace palmaire superficiel est injecté sous une pression moyenne. Nous allons voir maintenant quelles sont les propagations lorsque l'injection est poussée à force.

Vers l'espace profond. — Chaque fois que l'injection est poussée assez fortement, le plâtre fuse vers l'espace rétro-tendineux. Il n'y a d'ailleurs pas lieu de s'en étonner, car anatomiquement, la séparation entre les deux espaces est fort peu solide, réduite à des tractus celluleux, unissant les faces latérales du plan des tendons, aux aponévroses intermusculaires qui les limitent latéralement. Ces tractus sont minces à la partie inférieure de la région, mais au contraire, dans sa moitié supérieure, assez résistants : le point de communication occupe donc presque toujours la partie inférieure de la paume et, dans trois cas, il siégeait au niveau du deuxième espace intermétacarpien, entre les tendons de l'index et du médius ; dans un quatrième, la masse de plâtre avait contourné le bord externe du paquet tendineux *sans envahir l'espace thénarien*, car la cloison intermusculaire était refoulée, mais intacte.

Vers l'espace thénarien. — Cette disposition soulève un problème très important : peut-il exister une propagation depuis l'espace superficiel vers l'espace thénarien ? Cliniquement, le fait est à peu près constant, mais est-ce bien dans l'espace thénarien ?

En effet, dans le cas que nous venons de rapporter, le gonflement siégeait exactement dans les limites assignées au phlegmon de Dolbeau, et à l'inspection, nous avons cru à une irruption dans la loge externe. Mais à la dissection, nous avons pu constater que l'aponévrose intermusculaire externe n'était rompue en aucun de ses points, mais simplement *refoulée* sous l'action du plâtre qui avait ainsi pu remplir le premier espace commissural. Le thénarien n'était pas injecté, contrairement à ce que faisait croire l'aspect extérieur.

Nous en concluons donc qu'il peut exister un doute sur la situation exacte du pus, dans le cas où, à l'opération, il nous semblait avoir fusé dans la loge thénarienne, car il était alors *très superficiel*, simplement

recouvert par la peau et quelques trousseaux fibreux venant de l'aponévrose superficielle.

Nous allons faire maintenant un relevé rapide des pièces que nous avons préparées.

Palmaire médian superficiel seul injecté.

Observation I. — Injection de plâtre suivant la technique habituelle : on ne parvient à pousser qu'une petite quantité de bouillie plâtrée. A l'inspection: gonflement léger de la paume.

La dissection montre un petit bloc de plâtre aplati, en galette avec une ébauche de prolongement inférieur. Le plâtre est recouvert par la peau doublée de son épais pannicule adipeux, puis par l'aponévrose palmaire moyenne. Il repose sur la face antérieure du paquet tendineux dont il est séparé par quelques lames de tissu conjonctif.

Observation II. — Mêmes résultats avec la même technique que précédemment. deux prolongements inférieurs.

Dans ces deux cas, le plâtre siège en plein milieu de la paume.

Palmaire médian superficiel seul injecté, mais prolongements dans divers azimuts.

(Injection de force moyenne.)

Observation III. — Même technique. La dissection montre un espace palmaire superficiel bien injecté. On pratique une coupe intéressant le bloc dans sa partie moyenne, passant entre les troisième et quatrième métacarpiens. Le bloc de plâtre qui repose sur la face antérieure du paquet tendineux a une épaisseur de 4 millimètres. Ses limites sont identiques.

Observation IV. — Même technique (fig. 4). On fait pénétrer la bouillie en plus grande abondance. Le gonflement palmaire est plus important.

La dissection montre un espace palmaire médian superficiel bien injecté, peu étendu en largeur, avec : 1° un grand prolongement inférieur, unique, long de 25 millimètres, large de 5 millimètres, coupant obliquement le tendon de l'index, sans rapport avec le lombrical ; 2° un autre grand prolongement de dimensions semblables part du bord supérieur, partie interne du bloc de plâtre ; il présente une largeur de 6 millimètres, siège dans la gouttière unci-pisiformienne de l'artère cubitale, qui est cachée par le plâtre. C'est là la voie de propagation vers l'avant-bras que nous recherchions : elle siège immédiatement en dehors du tendon cubital antérieur, recouverte seulement à l'avant-bras par l'aponévrose anti-brachiale superficielle.

Comme précédemment, le plâtre est recouvert par l'aponévrose palmaire moyenne et repose sur le tissu conjonctif qui le sépare du paquet tendineux.

Observation V. — Même technique (fig. 3). Gonflement palmaire semblable à celui de l'observation III.

La radiographie montre une tache de la dimension d'une pièce de 2 francs siégeant au centre de la paume. On constate un petit prolongement se dirigeant vers le deuxième espace commissural, et deux autres plus petits encore vers les troisième et quatrième. On voit également une amorce de 8 millimètres de long environ dans la gouttière unci-pisiformienne.

La dissection ne fait que confirmer le siège du bloc de plâtre et de ses prolongements.

Observation VI. — Même technique (fig. 2) ; même prolongement palmaire. La dissection montre un bloc de plâtre à bord supérieur régulier. Pas de propagation vers l'avant-bras. Par contre, on trouve un bord inférieur très fortement échancré par quatre prolongements de largeur sensiblement identique ; 5 millimètres environ.

De la partie externe vers la partie interne :

l'un, le plus long, 20 millimètres environ, croise la face antérieure du tendon de l'index ;

l'autre, le plus petit, 8 millimètres, se place dans le deuxième espace commissural ;

un troisième, de 15 millimètres, repose sur la face antérieure du tendon du médius ;

un quatrième, à peu près de même longueur, atteint le tendon de l'auriculaire.

Tous ces prolongements sont séparés entre eux par des barrières fibreuses : les cloisons de Legueu et Juvara.

Même situation générale du bloc de plâtre entre l'aponévrose palmaire moyenne et le paquet tendineux.

Espace palmaire médian superficiel injecté, ainsi que l'espace profond.

(Injection très fortement poussée.)

Observation VII. — Même technique que précédemment. On injecte une assez forte quantité de bouillie plâtrée.

La dissection montre que l'espace palmaire médian superficiel est injecté sous forme d'un bloc de plâtre assez épais, irrégulièrement arrondi, présentant à la partie inféro-externe un prolongement de 1 cm. 5 de longueur environ, dans la direction de l'index. De plus, on observe, retirées plus profondément, ce qui a attiré notre attention, des fusées de plâtre effilées siégeant dans les gaines des premier, deuxième et troisième lombricaux. Un examen attentif permet de découvrir alors que le plâtre avait rempli la limite postérieure de l'espace superficiel et par un pertuis, situé entre les tendons de l'index et du médius, à l'union du tiers moyen et du tiers inférieur de la paume, avait envahi l'espace palmaire profond, et de là poussé dans les fusées lombricales. C'était là la seule communication existant entre les deux espaces. Partout ailleurs l'espace P. M. S. était bien limité, comme nous l'avons dit.

Il existait encore, partant de la partie supéro-interne du bloc de plâtre, un petit prolongement de 4 millimètres situé dans la gouttière cubitale et recouvrant l'artère.

OBSERVATION VIII. — Même technique. L'espace palmaire superficiel est bien injecté. Le bloc de plâtre a une forme à peu près circulaire. On constate un prolongement inférieur situé dans le deuxième espace intermétacarpien, long d'environ 1 centimètre. Un petit prolongement partant de l'angle supéro-interne du bloc de plâtre, se dirigeant vers l'avant-bras dans la gouttière cubitale, recouvre la face antérieure de l'artère. On constate que *l'espace profond est injecté par la même voie que dans la main n° 7.*

Il existe quatre fusées lombricales, nettes, allant jusqu'à la base des doigts.

OBSERVATION IX. — Même technique. L'espace palmaire superficiel est assez peu injecté.

Le bloc de plâtre est arrondi en galette avec seulement un petit prolongement partant de l'angle inféro-externe du bloc et se dirigeant vers le tendon de l'index.

C'est par son intermédiaire, toujours suivant le même parcours et au même endroit, que l'espace médian profond a été injecté sans qu'il y ait d'ailleurs de prolongements lombricaux.

OBSERVATION X. — Même technique. L'espace palmaire superficiel est bien injecté sur une assez faible étendue. Toutefois, le bord inférieur du bloc de plâtre est très peu incisé. Il existe là encore une ébauche de fusée cubitale recouvrant encore l'artère sur une longueur de 1 centimètre environ. Mais il existe en plus un fait très intéressant. L'injection de l'espace palmaire profond ne s'est pas faite comme d'habitude par l'interstice entre les tendons de l'index et du médius, mais par le bord externe de l'espace superficiel : le plâtre a contourné le bord externe du paquet tendineux et, de là, a passé à sa face postérieure, dans l'espace profond. On note des fusées lombricales, sauf au niveau de l'auriculaire.

De plus, la quantité de plâtre injecté ayant été considérable, celui-ci *a refoulé la cloison intermusculaire externe sans la rompre et a rempli l'espace compris entre les premier et deuxième métacarpiens* : il repose sur l'aponévrose thénarienne, recouvert à sa partie antérieure par la peau et quelques tractus fibreux venant de l'aponévrose palmaire moyenne.

OBSERVATION XI. — Même technique. Grosse quantité de plâtre injectée. Pendant cette injection, *l'espace thénarien s'est gonflé après l'espace médian.* A la dissection, l'espace palmaire superficiel est assez peu injecté par une masse de plâtre aplatie en galette du volume d'une pièce de 2 francs, qui pousse un prolongement inférieur devant le tendon de l'index, sur 1 centimètre de long. Un autre prolongement supérieur vers l'avant-bras devant l'artère cubitale, comme nous l'avons toujours vu, de 3 millimètres de longueur.

L'espace palmaire profond est injecté toujours par l'interstice entre les tendons de l'index et du médius. Une fusée pour le premier et le deuxième lombrical.

Mais, cette fois, *l'espace thénarien est rempli* par un bloc de plâtre du volume d'une grosse noix reposant entre les deux chefs du court adducteur. Le plâtre a pénétré dans l'espace en effondrant complètement la cloison intermusculaire externe, mais *ceci à partir de l'espace profond.* En effet, la paroi postérieure de l'espace palmaire superficiel n'est interrompue qu'au niveau du deuxième espace intermétacarpien.

II. — *L'ESPACE PALMAIRE MÉDIAN PROFOND RÉTRO-TENDINEUX*

Nous n'avons pu que confirmer les limites décrites par l'un de nous en 1927. Nous allons les reprendre rapidement.

FIG. 5.

L' « espace palmaire médian profond » injecté de plâtre.

Pour le mettre en évidence, il a fallu enlever le plan des tendons, des lombricaux et les vaisseaux et nerfs superficiels. On voit parfaitement la séparation en quatre petites logettes qui se réunissent en haut de l'espace. Le sillon qui marque la séparation externe de la loge de l'index (DUBAU) s'étend plus loin que les autres, vers le poignet.

L'espace palmaire profond injecté à la bouillie plâtrée se présente, lui aussi, allongé, suivant l'axe de la main, mais plus large que le superficiel avec un bord supérieur un peu arrondi, un bord inférieur dentelé par de longs prolongements qui sont les « fusées lombricales » (fig. 6).

L'espace est limité (voy. fig. 1).

En avant : par les tendons fléchisseurs et leurs gaines.

En arrière : deux formations aponévrotiques constituent sa face postérieure : en dedans du troisième métacarpien, c'est l'aponévrose interosseuse antérieure tendue d'un métacarpien à l'autre, qui le sépare des muscles inter-osseux; en dehors du troisième métacarpien, c'est la partie interne, profonde et horizontale, de la cloison intermusculaire externe, qui le sépare de l'espace thénarien, devant lequel, par conséquent, il se projette : *il n'y a donc pas juxtaposition des deux espaces, mais superposition.*

En dehors : par la partie externe verticale de la cloison intermusculaire externe.

En dedans : par la cloison intermusculaire interne.

En haut : l'espace s'arrête avec le tissu celluleux au niveau de l'articulation du poignet.

En bas : limité par les barrières fibreuses tendues entre les articulations métacarpo-phalangiennes.

Rappelons que KANAVEL en définit la limite externe par une cloison fibreuse « dense » au niveau du bord antérieur du troisième métacarpien. Jamais nous n'avons pu voir les injections s'arrêter au niveau du troisième métacarpien, qu'elles ont au contraire toujours dépassé en dehors. D'ailleurs on ne saurait dire à quoi serait dû cet arrêt, les anatomistes ne décrivant pas de cloison sagittale étendue de l'aponévrose interosseuse aux tendons fléchisseurs, à l'exception des cloisons de LEGUEU et JUVARA, qui ne cloisonnent que la partie inférieure de l'espace.

FIG. 6. — *Radiographie de l' « espace palmaire médian profond » injecté à la baryte.*

Comparer à la figure 3 représentant l'espace palmaire superficiel, dans les mêmes conditions. On voit la régularité de sa forme, sa largeur et surtout les quatre prolongements lombricaux, latéro-tendineux, que l'on suit jusqu'à la face latérale des doigts. On remarque que les espaces commissuraux ne sont pas injectés. Ils en sont donc anatomiquement autonomes.

Expérimentalement, il est extrêmement facile de constater que l'espace palmaire médian profond s'étend plus loin que le troisième métacarpien et que, s'il est dépassé, la coulée de plâtre ne va pas dans le thénarien. Si, sur la même main, on pousse une injection dans l'espace palmaire profond, et une autre dans l'espace thénarien, on constate le *chevauchement* des deux masses de plâtre, qui *restent cependant séparées l'une de l'autre par l'aponévrose inter-musculaire externe, toit de l'espace thénarien, plancher de l'espace palmaire médian.*

DUBAU, dans un travail fort intéressant, essaye de concilier les deux théories; « c'est qu'il existe, dit-il, une autre loge : celle de l'index que n'ont vu ni KANAVEL ni ISELIN ».

Cette loge de l'index serait séparée de l'espace palmaire médian par la cloison de LEGUEU et JUVARA (fig. 5) qui est située entre le lombrical du médius et le bord interne de l'index. Cette loge de l'index existe indiscutablement, d'ailleurs la figure 5, empruntée à notre mémoire de 1927, la montre injectée de plâtre, bien séparée en bas, réunie en haut au reste de la masse. Mais si la distinction entre loge de l'index et espace palmaire médian est fort intéressante anatomiquement, elle présente moins d'intérêt pratique, puisque cette loge « communique librement avec la loge palmaire médiane proprement dite dans la région haute de la paume, sous les tendons fléchisseurs » (DUBAU). De plus, *les cloisons sagittales déterminent d'autres loges, une par doigt*, toutes très distinctes à leur partie inférieure, confondues à la partie haute : elles ne se distinguent de la loge de l'index que par leur étendue moindre.

Enfin, dans aucun des cas d'injection de l'espace palmaire profond *suffisamment poussée*, nous n'avons vu le plâtre s'arrêter au troisième métacarpien.

COMMUNICATIONS. — L'espace palmaire profond communique :

a) Avec les commissures et les doigts, par les fusées lombricales (fig. 6) ;

b) Avec l'espace thénarien, que la fusée de plâtre n'envahit, en effondrant complètement la cloison intermusculaire externe, qu'une seule fois dans nos expériences, et par des injections *très poussées*;

c) Avec l'avant-bras en s'insinuant avec les tendons fléchisseurs sous le ligament annulaire antérieur du carpe, entre le feuillet postérieur de la gaine et la capsule articulaire.

d) Enfin, si l'on peut injecter cet espace palmaire médian profond en faisant éclater une gaine digitale, la réciproque n'est pas vraie. Il est impossible d'injecter une gaine digitale à partir de l'espace rétro-tendineux.

Nous n'examinerons pas ici le détail de nos pièces dont l'espace palmaire profond est injecté. Il suffira de se reporter à nos observations 6, 7, 8, 9, 10, car nous n'avons aucune modification à apporter à notre description de 1927.

III. — *LES ESPACES COMMISSURAUX*

Les espaces commissuraux sont au nombre de trois, car le premier espace, entre le pouce et l'index, n'a pas la même disposition que les autres et fait partie intégrante de l'espace thénarien.

Pour les étudier, nous injectons directement dans la logette, soit par la face antérieure, soit par son bord inférieur, en piquant dans la commissure.

RÉSULTATS. — On observe, lorsque le plâtre est durci, une petite tuméfaction occupant exactement le sommet de l'espace intermétacarpien, dans lequel a été faite l'injection (fig. 2 et 4).

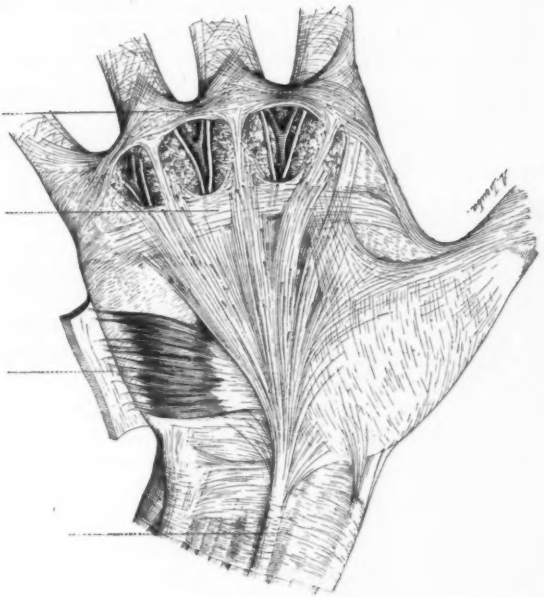

FIG. 7 (POIRIER). — *Les trois loges commissurales, séparées l'une de l'autre par les bandelettes prétendineuses.*

La peau et ce qui reste à ce niveau de l'aponévrose palmaire moyenne ayant été enlevés, on aperçoit un bloc de plâtre de la grosseur d'une noisette environ, légèrement aplati d'avant en arrière, irrégulièrement modelé par de petits pelotons adipeux. En l'enlevant délicatement, nous allons pouvoir nous rendre compte des limites de l'espace.

LIMITES (fig. 7).

En avant : la peau tapissée à la face profonde par un épais pannicule adipeux sous lequel se trouvent encore quelques lames fibreuses, émanées de l'aponévrose palmaire moyenne.

En bas : l'espace est très fortement limité par le ligament palmant interdigital ou ligaments interdigitaux de Legueu et Juvara, recouverts à leur face superficielle par la peau.

En arrière : le bloc de plâtre repose sur le tissu conjonctif qui tapisse l'aponévrose dorsale profonde, renforcée à ce niveau par l'aponévrose dorsale superficielle. Il recouvre en général les vaisseaux et nerfs commissuraux.

Latéralement : ce sont les languettes prétendineuses appartenant à l'aponévrose superficielle (fig. 7) dont les fibres vont se jeter d'une part à la face profonde du derme et, d'autre part, sur les formations aponévrotiques (poulies) recouvrant les tendons fléchisseurs, réalisant ainsi de fortes cloisons sagittales.

En haut : l'espace est limité par le ligament transverse et son union avec la peau qui forme, comme nous l'avons vu, la limite inférieure de l'espace palmaire superficiel et médian.

Nous voyons donc cet espace très bien limité et situé entre *le ligament transverse* d'une part, qui le sépare en haut de la loge moyenne, et *le ligament palmaire*, d'autre part, les deux étant « toujours séparés par un espace d'au moins 1 centimètre » (Poirier).

Communication. — Nous n'avons pu réaliser, même par des injections poussées sous très haute pression, la propagation aux loges commissurales voisines, la seule que l'on observe cliniquement. Nous n'avons jamais pu non plus obtenir le passage du plâtre à la face dorsale. Cependant, une fois, avec la baryte le liquide a remonté vers les doigts, vers l'espace dorsal (fig. 8).

Nous avons injecté cinq pièces dont une à la baryte. Nous avons obtenu exactement les mêmes résultats dans nos quatre injections de plâtre. Le bloc est limité toujours de la même manière, quel que soit l'espace injecté.

Observation XIV. — Canule enfoncée dans l'espace siégeant entre le médius et l'annulaire. La dissection montre un bloc de plâtre aplati d'avant en arrière des dimensions d'une pièce de 2 francs.

On pratique une coupe passant exactement entre les troisième et quatrième métacarpien, intéressant le bloc dans sa partie moyenne. On se rend ainsi parfaitement compte des limites que nous avons décrites un peu plus haut. Le bloc présente une épaisseur maximum de 5 millimètres.

Observation XV. — Même technique (fig. 4).
Exactement mêmes résultats.

Observation XVI. — Même technique (fig. 2).
La radiographie montre que l'espace est situé en avant des têtes métacarpiennes, empiétant très légèrement sur elles.
La dissection ne fait que confirmer nos précédentes observations.

OBSERVATION XVII. — Même technique et mêmes résultats.

OBSERVATION XVIII. — L'injection est poussée avec de la baryte (fig. 8). Après radiographie, on constate qu'il existe des traînées remontant jusque sur le tiers supérieur de la phalange du médius avec des tendances à gagner l'espace dorsal. La baryte s'insinuant avec la plus grande facilité dans les travées conjonctives, l'espace a des contours beaucoup moins régulièrement circulaires que dans les injections au plâtre.

IV. — *L'ESPACE THÉNARIEN*

La bouillie plâtrée qu'il est facile d'y injecter en introduisant une canule dans le premier espace commissural prend, en se solidifiant, la forme d'un dièdre à arête interne et longitudinale et à base externe, oblique en bas et un peu en dehors (fig. 8).

Cet espace présente donc une paroi antéro-interne, une paroi postérieure et une paroi externe, qui constituent ses limites.

LIMITES (voy. fig. 1).

En avant : l'aponévrose thénarienne ou *intermusculaire externe* qui, après avoir recouvert le massif thénarien, glisse sur la face antérieure du muscle court adducteur du pouce et vient se terminer sur l'arête du troisième métacarpien.

Cette dernière insertion est l'insertion normale et habituelle, mais dans un cas, nous avons pu voir l'injection se poursuivre sans déchi-

FIG. 8. — *L'* « *espace thénarien* » *injecté de plâtre.*

On voit que sa limite interne est bien marquée par le troisième métacarpien.

Le deuxième espace commissural est injecté à la baryte : celle-ci, diffusant plus que le plâtre, a été jusqu'à la base des doigts correspondants.

rure de l'aponévrose jusqu'au quatrième métacarpien. La dissection nous a montré que le muscle court adducteur possédait un chef surnuméraire allant s'insérer sur la base du quatrième métacarpien, de même naturellement que son aponévrose.

En arrière : limité par le faisceau profond du muscle court adducteur et par l'aponévrose inter-osseuse.

En dehors : limité par le premier métacarpien recouvert par les muscles thénariens. On trouve souvent, à la partie externe du bloc, le tendon du muscle long fléchisseur du pouce.

Le siège exact de la coulée de plâtre ne se trouve donc pas, comme le pense DUBAU, entre le faisceau profond du muscle court adducteur et le plan inter-osseux, mais *bien entre les deux chefs du muscle court adducteur du pouce.*

Propagation. — Il ne semble pas qu'il existe pour cet espace de communication. Nous n'en avons jamais pu reproduire expérimentalement.

Nous avons injecté quatre espaces thénariens.

OBSERVATION XIX. — Bouillie plâtrée portée directement dans l'espace thénarien par incision au niveau de la base du premier espace commissural. Injection facile.

A l'inspection, gonflement du premier espace commissural. A la dissection, on trouve une masse de plâtre aplatie d'avant en arrière possédant la forme trapézoïdale décrite plus haut. Elle est recouverte par le chef superficiel du muscle court adducteur, repose sur le chef profond. L'injection s'arrête au troisième métacarpien.

OBSERVATION XX. — Même technique (fig. 8). La radiographie montre une tache des dimensions un peu supérieures à celles d'une pièce de 2 francs, empiétant sur le troisième métacarpien, au niveau de sa partie moyenne. La dissection confirme ces données.

OBSERVATION XXI. — Même technique. Gros gonflement. Masse de plâtre considérable.

A la dissection, on trouve le bloc dans la même situation que précédemment, mais il se poursuit jusqu'au quatrième métacarpien. On constate que, dans ce cas, le muscle adducteur possède un chef surnuméraire allant s'insérer sur le quatrième métacarpien.

OBSERVATION XXII. — L'espace thénarien s'est injecté à partir de l'espace profond rétro-tendineux au cours d'une injection à très forte pression. Le plâtre a effondré la cloison intermusculaire externe et a un peu désagrégé les faisceaux musculaires, mais l'on retrouve cependant, à la face inférieure du bloc de plâtre, des fibres appartenant au faisceau profond du muscle court adducteur du pouce. Même aspect par ailleurs que précédemment.

V. — *L'ESPACE HYPOTHÉNARIEN*

Il est parfaitement limité de toutes parts par l'aponévrose palmaire interne qui commence au bord externe du cinquième métacarpien, pour venir se terminer après avoir recouvert les trois muscles de la loge hypothénar, sur le bord du cinquième métacarpien : la lame celluleuse est comprise entre les muscles et l'aponévrose (fig. 1).

Cet espace ne présente aucune communication avec ses voisins.

VI. — *L'ESPACE DORSAL*

La bouillie plâtrée est injectée directement au niveau de la partie inférieure d'un espace intermétacarpien dorsal. La quantité que l'on peut ainsi pousser est assez considérable et le gonflement énorme.

A l'inspection, après durcissement, on observe une tuméfaction convexe, s'étendant du pli de flexion des doigts à la base des métacarpiens, s'arrêtant latéralement au niveau du deuxième et du cinquième métacarpien.

La dissection montre que le bloc est recouvert par la peau, le tissu cellulaire sous-cutané peu dense à ce niveau et l'aponévrose dorsale superficielle (fig. 9). Pour apercevoir les tendons des muscles extenseurs des doigts, il faut complètement retirer le bloc de plâtre.

En somme, cet espace est limité comme suit :

En arrière : l'aponévrose dorsale superficielle, le tissu cellulaire sous-cutané, la peau (fig. 1).

FIG 9. — *L' « espace dorsal », s'étendant du deuxième au cinquième métacarpien, atteignant en haut le ligament annulaire dorsal.*

En avant : les tendons extenseurs réunis entre eux par un épais feuillet celluleux décrit par Morel et Mathias Duval.

En dehors : l'espace s'arrête au niveau du bord supérieur du deuxième métacarpien. Il est limité par l'adhérence existant entre l'aponévrose dorsale superficielle et l'aponévrose dorsale profonde.

En dedans : la limite est indiquée par le bord postérieur du cinquième métacarpien sur lequel une partie des fibres de l'aponévrose superficielle viennent se terminer.

En haut : l'aponévrose dorsale superficielle vient au niveau de la base du métacarpien, s'unit au ligament annulaire dorsal du carpe limitant ainsi étroitement en haut l'espace dorsal.

En bas : l'aponévrose dorsale superficielle interrompt l'espace dorsal en se jetant sur les gaines fibreuses des doigts avec lesquelles elle se fusionne.

Nous avons injecté quatre espaces dorsaux; nous avons obtenu des résultats identiques en tous points chaque fois et nous n'avons pu trouver expérimentalement aucune communication.

Le fait très important, à notre avis, est que les tendons sont profonds et que les collections qui peuvent se développer dans cet espace ne sont séparées de l'extérieur que par la peau et la mince aponévrose dorsale superficielle.

Observation XXIII. — Nous avons poussé la bouillie plâtrée par l'extrémité du deuxième espaec inter-métacarpien dorsal (fig. 9). Grosse masse allongée suivant l'axe de la main, convexe ; une fois mise à nu, on constate que le bord inférieur en est un peu festonné, le bord supérieur oblique en bas et en dedans. Le bloc s'arrête au niveau du deuxième et du cinquième métacarpien. Il repose directement sur les tendons extenseurs sans contracter aucune adhérence avec ceux-ci.

Observations XXIV-XXV-XXVI. — Même technique, sauf que l'injection est poussée : deux fois par les autres espaces inter-métacarpiens, une fois par le même.

CONCLUSIONS

Il existe donc à la main six espaces celluleux, chacun pouvant être le siège initial d'une variété de phlegmon, siégeant dans les quatre loges que l'on décrit classiquement à la main.

Dans *la loge palmaire médiane* des anatomistes, on peut décrire trois espaces celluleux, tous parfaitement bien individualisés anatomiquement, par des injections :

1. — L'espace palmaire médian superficiel prétendineux.

Ses limites sont :

En avant : l'aponévrose palmaire, l'épaisse couche de tissu cellulaire sous-cutané, la peau.

En arrière : la face antérieure du plan tendineux, les lombricaux, les vaisseaux de l'arcade palmaire superficielle et les nerfs (que nous avons vus cependant deux fois au-devant du bloc de plâtre).

Bord externe : se projette devant le deuxième métacarpien, parfois même dans le deuxième espace intermétacarpien, déterminé par l'union de l'aponévrose palmaire moyenne et de l'aponévrose intermusculaire externe.

Bord interne : se projette dans le quatrième espace intermétacarpien, limité par l'union de l'aponévrose hypothénarienne avec l'aponévrose palmaire moyenne.

Bord supérieur : formé par l'accolement de l'aponévrose palmaire superficielle au ligament annulaire antérieur du carpe, devant lequel l'espace palmaire superficiel communique avec l'avant-bras.

Bord inférieur : formé par l'adhérence de l'aponévrose au ligament transverse superficiel décrit par POIRIER.

D'autre part, il existe, dans le tiers inférieur de la paume, des cloisons fibreuses résistantes, disposées sagittalement (LEGUEU et JUVARA), unissant la face inférieure de l'aponévrose palmaire moyenne à l'aponévrose profonde interosseuse. Ces cloisons n'existent pas dans les deux tiers supérieurs de la paume. Le bloc de plâtre forme à la partie supérieure une masse homogène, alors qu'il est au contraire fortement échancré à la partie inférieure.

LES COMMUNICATIONS SE FONT :

a) *Avec l'avant-bras*, par la gouttière de l'artère cubitale, l'injection remontant plus ou moins haut suivant la force avec laquelle elle a été poussée.

Nous l'avons obtenue 3 fois étendue, 4 fois à l'état d'ébauche sur 10 espaces palmaires superficiels injectés.

b) *Avec le premier espace commissural* en refoulant la cloison intermusculaire externe sans la rompre, sans qu'il y ait propagation dans l'espace thénarien.

c) *Enfin, avec l'espace rétro-tendineux*, lorsque l'injection est poussée très fortement, 4 fois par l'interstice entre les tendons de l'index et du médius, 1 fois en contournant le paquet tendineux par son bord externe.

2. — L'espace palmaire médian profond.

Nous restons fidèles à sa description de 1927.

a) Il est limité :

En avant : par les tendons fléchisseurs et leur gaine.

En arrière : par l'aponévrose palmaire profonde, dite encore interosseuse, en dedans du bord antérieur du troisième métacarpien : par la portion interne horizontale de l'aponévrose intermusculaire externe, en dehors du troisième métacarpien.

En dehors : par la partie externe verticale de la cloison intermusculaire externe.

En dedans : par la cloison intermusculaire interne.

En haut : l'espace s'arrête avec le tissu celluleux au niveau de l'articulation du poignet.

En bas : limité par les barrières fibreuses tendues entre les articulations métacarpophalangiennes.

L'espace est divisé dans sa partie inférieure par les cloisons sagittales de Legueu et Juvara, en 4 petites loges, une par doigt. La loge de l'index (Dubau) est la plus importante, parce qu'elle est mieux individualisée que les autres, sa limite externe s'étendant plus haut vers la main.

b) Les communications se font :

a) *Par les fusées lombricales*, avec les doigts, par des injections très forcées.

b) *Avec l'espace thénarien* que la fusée de plâtre a une fois envahi en effondrant complètement la cloison intermusculaire externe.

c) *Avec l'avant-bras* en s'insinuant avec les tendons sous le ligament annulaire antérieur du carpe, en restant toujours en arrière des gaines.

3. — Les espaces commissuraux.

Au nombre de trois, ils siègent au-dessus des commissures interdigitales, et sont limités :

En avant : par la peau.

En bas : par la peau de la commissure et par le ligament palmaire interdigital de Legueu et Juvara.

En arrière : par l'aponévrose dorsale profonde renforcée à ce niveau par l'aponévrose dorsale superficielle.

Sur les côtés : par l'adhérence de la peau aux languettes prétendineuses de l'aponévrose moyenne superficielle.

En haut : par l'adhérence de la peau au ligament transverse.

Expérimentalement, nous n'avons pu réaliser la propagation, ni aux loges commissurales voisines, ni à la face dorsale de la main.

4. — L'espace thénarien.

Il est limité :

En avant : par l'aponévrose thénarienne ou intermusculaire externe se terminant sur le troisième métacarpien.

En arrière : par le faisceau profond du muscle court adducteur.

En dehors : par le premier métacarpien recouvert du muscle thénarien.

Le siège exact du bloc de plâtre se trouve entre *les deux faisceaux du muscle court adducteur du pouce.*

Expérimentalement, nous n'avons jamais pu reproduire de propagation vers un autre espace.

5. — L'espace hypothénarien.

Il est parfaitement limité de toutes parts par l'aponévrose hypothénarienne qui commence sur le bord externe du cinquième métacarpien pour venir se terminer sur le bord cubital du même métacarpien.

6. — L'espace dorsal.

De forme allongée longitudinalement, il est limité :

En avant : par les tendons extenseurs réunis entre eux par le feuillet collecteur de Morel et Mathias Duval.

En arrière : par l'aponévrose dorsale superficielle et la peau.

En dehors : par l'union de l'aponévrose dorsale superficielle avec l'aponévrose dorsale profonde ou interosseuse.

En dedans: par l'insertion que l'aponévrose superficielle dorsale prend sur le cinquième métacarpien.

En haut : par l'union de l'aponévrose dorsale avec le ligament annulaire dorsal du carpe.

En bas : par la terminaison de la même aponévrose superficielle sur les surtouts fibreux des doigts.

Expérimentalement, pas de communication.

Cette étude anatomique nous laisse devant plusieurs problèmes sans pouvoir les résoudre.

a) Propagation de l'espace palmaire prétendineux dans l'espace thénarien.

Extrêmement fréquente cliniquement, cette communication ne s'est jamais établie expérimentalement : une seule fois, nous avons vu que l'aponévrose intermusculaire externe avait été refoulée en dehors par le bloc de plâtre, sans que l'espace fût envahi. Est-ce sa voie habituelle *in vivo* ? où les communications s'établiraient-elles par l'intermédiaire du rameau thénarien du médian, ou bien encore par l'artère radio-palmaire ? Nous ne pouvons répondre.

b) Propagation depuis le commissural.

1° *Vers l'espace dorsal* : il est probable qu'il s'agit d'une communication lymphatique. On sait en effet que les lymphatiques venant des commissures palmaires vont se jeter dans des collecteurs dorsaux par un trajet récurrent. Nous avons toujours vérifié ce fait.

2° *Vers les espaces commissuraux voisins* : nous ne connaissons absolument pas la voie de propagation, qui est cliniquement indiscutable.

c) Propagation depuis la face latérale de la première phalange.

Nous avons essayé en vain d'établir une communication par la voie du tissu celluleux. Il est probable que la propagation se fait par voie lymphatique, comme nous avons pu le voir par l'injection des vaisseaux lymphatiques de cette région.

d) Enfin, il arrive qu'une plaie minime de la face latérale des premières phalanges des doigts détermine une arthrite suppurée du poignet.

Il ne s'établit certainement aucune communication directe. Nous avons alors essayé de trouver une communication lymphatique. Nous avons injecté au bleu de Gerota, puis disséqué les lymphatiques de 14 membres supérieurs de fœtus à terme. Nous avons trouvé des troncs lymphatiques côtoyant l'articulation radio-carpienne, mais nous n'avons jamais trouvé de véritables rameaux afférents de l'articulation.

RECUEIL DE FAITS

(Travail de l'Institut d'Anatomie descriptive et topographique de l'Université royale hongroise François-Joseph, a Szeged.
Directeur : Prof. François Kiss.)

LES ANGLES D'ABOUCHEMENT SUS-HÉPATIQUES DANS LA VEINE CAVE INFÉRIEURE. LEUR IMPORTANCE DANS LA PHYSIO-PATHOLOGIE DE LA CIRCULATION

par

A. GELLÉRT (de Szeged [Hongrie]).

Il est un symptôme bien connu de la stase sanguine due à la défaillance cardiaque : l'augmentation de volume du foie, avec tension douloureuse de la capsule de Glisson qui constitue un symptôme important qui attire l'attention du médecin en cas d'asystolie. Il est, d'autre part, une conséquence bien connue de l'insuffisance tricuspide : le pouls systolique des veines caves supérieure et inférieure, ainsi que de leurs branches. Elle se manifeste à l'auscultation sous la forme de pouls veineux. Dans le plus grand nombre des cas, on peut même sentir une pulsation hépatique.

On explique, en général, ces symptômes hépatiques par le fait que le foie, situé fort près du cœur, a des veines valvulées. On ajoute encore que l'augmentation de pression, conséquence de la stase sanguine, peut très facilement abaisser la pression dans la veine porte qui est déjà faible à l'état normal.

Malgré la justesse de ces arguments, il m'a semblé qu'il y avait lieu de rechercher si la situation anatomique des veines du foie ne jouait pas aussi un rôle dans les modifications de l'organe, en fonction des modifications de la circulation veineuse (la cirrhose cardiaque, par exemple). Il ressort des recherches de Roux sur la division des artères et sur la confluence des veines, que la formation des vaisseaux sanguins dépend non seulement des facteurs héréditaires, mais aussi de lois physiques haemodynamiques. Selon lui, les angles de division et d'abouchement des vaisseaux sanguins, ainsi que les lignes qu'ils doivent parcourir pour

arriver à l'organe qu'ils irriguent (Verlaufsstrecke de Roux), se forment selon les forces haemodynamiques, de sorte qu'ils prennent la situa-

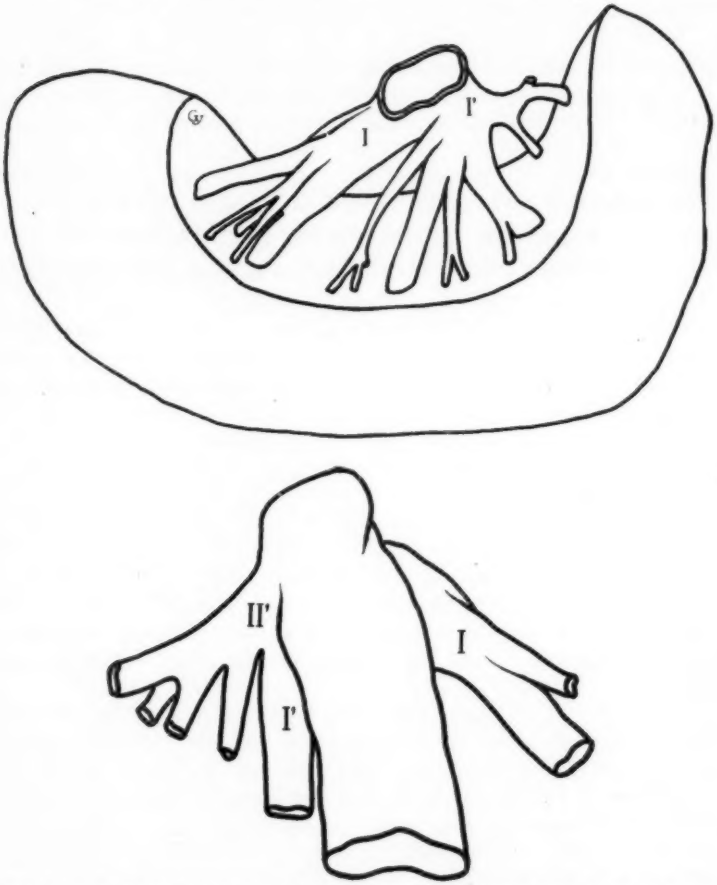

FIG. 1. — *Mode d'abouchement des veines sus-hépatiques dans la veine cave.*
En haut : vu d'en haut et en avant. — En bas : vu d'en bas et en arrière.
I, veine sus-hépatique droite. *I'*, *II'*, *III'*, veines sus-hépatiques gauches.

tion la plus avantageuse pour la circulation du sang. C'est une loi physique que la ramification et l'embouchure créent des obstacles au fluide circulant dans un tube, et plus cet angle est aigu, plus faible est cet

obstacle. Cette loi s'applique aussi aux angles de division et d'abouchement des vaisseaux sanguins.

Seul, Sérégé a effectué des mesures sur les angles de l'abouchement des

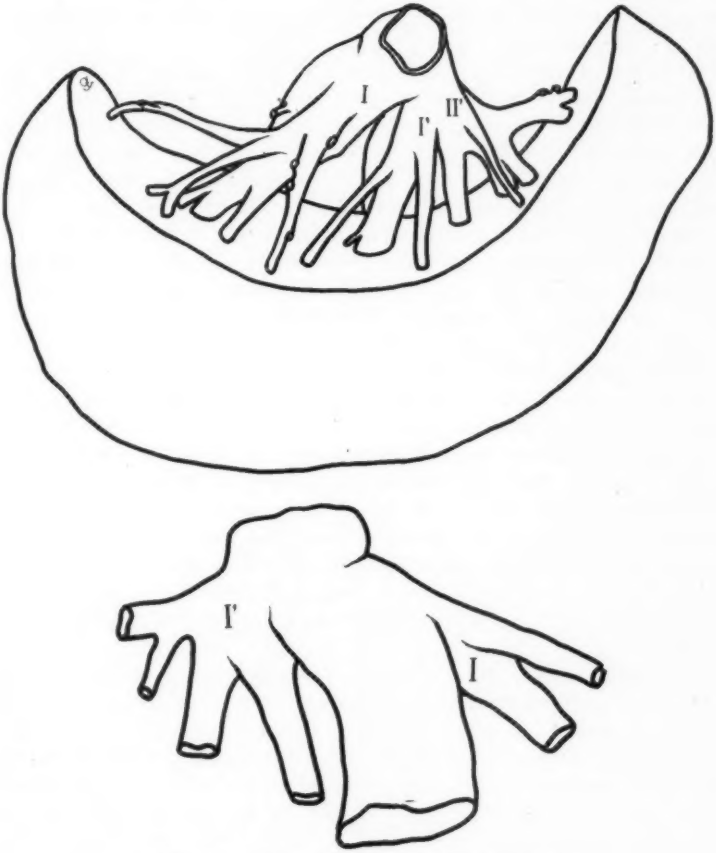

FIG. 2. — *Autres modes d'abouchement.*
Même légende que sous la figure 1.

veines du foie. Il a démontré que les troncs des veines sus-hépatiques droite et gauche se forment chez l'homme, comme chez le chien, par la réunion de trois branches. Il trouvait, en mesurant les angles entre ces branches et la veine cave inférieure : du côté droit, 20-30°; du côté

gauche, 75-115 degrés. Sérégé conclut que l'angle de réunion, à l'abouchement de ces veines, a dans le lobe droit une disposition plus avantageuse pour la circulation que dans le gauche. Puis, en collaboration avec Soulé, il a mesuré la vitesse de la circulation dans chaque lobe du foie chez le chien, et ces auteurs ont trouvé que, dans le lobe droit, elle est en fait plus rapide.

Au cours de mes recherches, j'ai examiné les angles d'abouchement des veines sus-hépatiques dans la veine cave, ainsi que les angles formés par les branches les plus importantes à l'endroit où elles débouchent dans les veines sus-hépatiques. J'ai étudié, en outre, le siège de l'abouchement des veines hépatiques dans la veine cave inférieure, ainsi que les endroits où les veines hépatiques reçoivent leurs branches.

Pour pratiquer ces recherches, j'ai injecté le foie de cadavres conservés préalablement dans le formol, par l'oreillette droite, avec un mélange de cire et de paraffine. Grâce à ce procédé, les veines conservent leurs dispositions primitives. J'ai examiné les abouchements sur plusieurs pièces, les unes fraîches, les autres conservées dans le formol.

Tandis que le nombre des troncs veineux du foie à gauche est variable, à droite je n'en ai jamais trouvé qu'un seul. Ce mode de ramification permet de distinguer, dans le foie, trois territoires. Les branches du tronc, à droite, émanent de la partie droite du lobe droit. Les branches du tronc, à gauche, sont réparties en deux groupes, dont l'un draine le sang de la partie gauche du lobe droit, l'autre celui du lobe gauche. Souvent, ces deux groupes ne se réunissent pas dans une veine sus-hépatique gauche, mais débouchent par deux orifices dans la veine cave inférieure. Au lieu d'une veine sus-hépatique gauche, il peut y avoir trois grandes veines. Dans ces cas, la veine droite, ou la moyenne, vient du lobe droit.

Leur abouchement dans la veine cave inférieure peut être commun ou séparé. Les branches des troncs veineux sont en nombre très variable.

Pour examiner les angles de ces troncs et de ces branches, je les ai mesurés avec précision sur les dix meilleures préparations. Au premier abord, on constate que l'abouchement des veines se fait suivant un angle aigu petit ou moyen. La branche venant du lobe gauche fait seule exception : elle se jette dans la veine sus-hépatique gauche en formant un angle qui atteint presque 90° (fig. 1 et 2). La plus grande partie des veines sus-hépatiques débouchent aussi dans la veine cave sous un angle aigu, mais approchant souvent d'un angle droit (fig. 3 et 4).

La mesure des angles m'a conduit aux résultats suivants : du côté droit, sur 51 angles, 44 étaient plus petits que 45°, et 7 étaient plus grands; du côté gauche, sur 59 angles, 35 étaient plus petits que 45°, 24 étaient plus grands. Parmi ces derniers, dans cinq cas, la branche

venant du lobe gauche rencontrait la branche voisine presque à angle droit (70° ou plus grand) et, dans un seul cas, à angle obtus (94°). Donc : *du côté droit,* 86,27 % des branches; *du côté gauche,* 59,32 % se réunissent sous des angles inférieurs à 45°. Dans 5 cas, les angles entre les

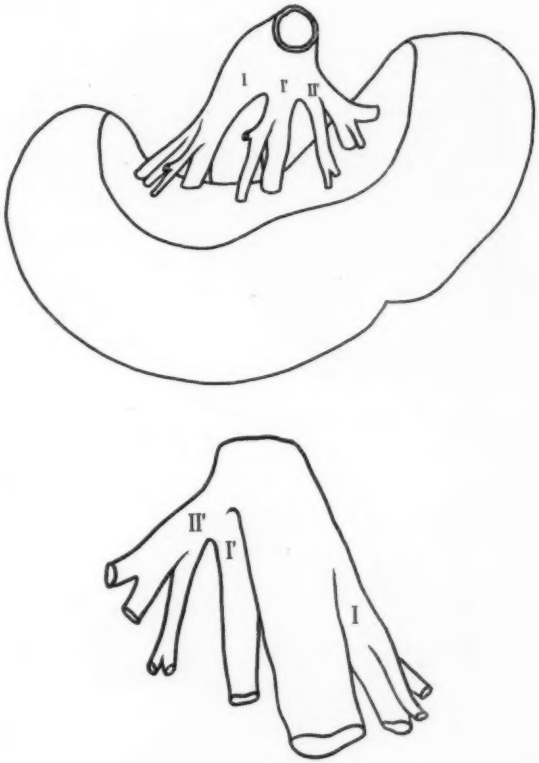

FIG. 3. — *Autres modes d'abouchement.*
Même légende que sous la figure 1.

veines sus-hépatiques droites et la veine cave étaient plus petits que 45°; dans 5 autres cas, plus grands que 45°. Du côté gauche, sur 22 angles mesurés, 2 seulement étaient plus petits que 45°, les autres étaient plus grands, 13 d'entre eux n'atteignaient pas 70°, 4 dépassaient ce chiffre et 3 étaient plus grands que 90°.

Les résultats de mes mesures d'angles (bien qu'un peu différents de

ceux de Sérégé, différence qui peut avoir son origine dans la manière différente de faire les mesures) confirment parfaitement les résultats des expériences de Sérégé et Soulé, comme cela ressort de mes résultats : non seulement les angles d'abouchement des troncs, mais aussi ceux

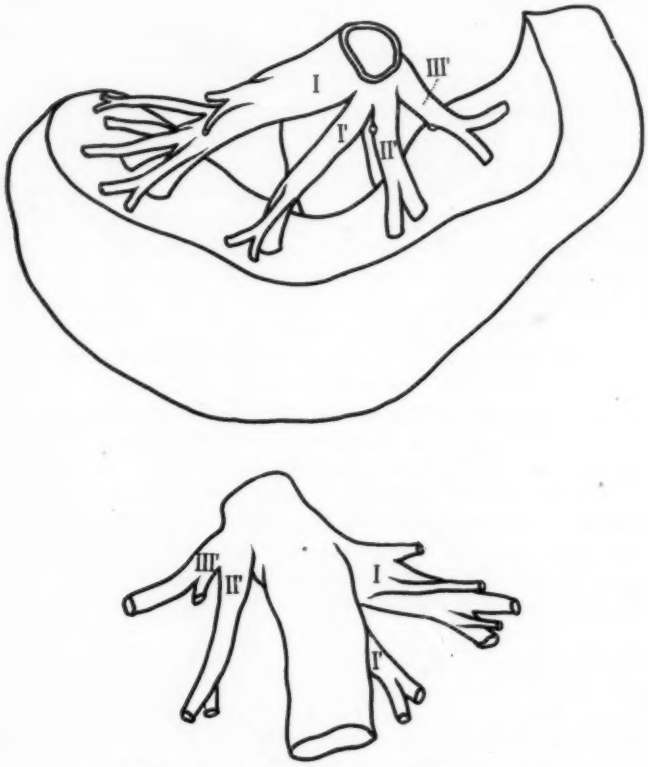

FIG. 4. — *Autres modes d'abouchement.*
Même légende que sous la figure 1.

des branches dans les troncs, montrent que les conditions de la circulation sont plus favorables du côté droit que du côté gauche. Dans la plus grande partie des cas, la branche qui provient du lobe gauche et de la région environnante débouche dans la veine sous-hépatique gauche, en faisant angle de 90° environ, réalisant une disposition désavantageuse quant à la circulation du sang. On peut donc se demander

si ce n'est pas là la cause de la régression qu'on observe après la fin de la circulation fœtale, justement dans cette partie du lobe gauche

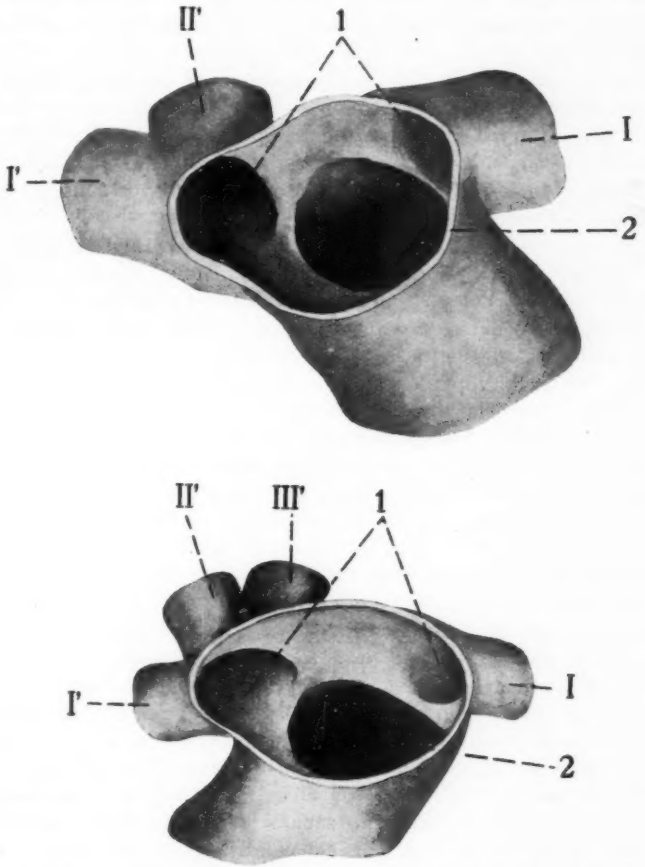

FIG. 5 et 6. — *Abouchement des veines sus-hépatiques dans la veine cave* (vu d'en haut).
I, veine sus-hépatique droite. *I'*, *II'*, *III'*, veines sus-hépatiques gauches. *1*, pseudo-valvules. 2, coupe de la veine cave.

d'où provient cette branche. Cependant, dans plusieurs foies fœtaux, j'ai trouvé la situation de cette branche tout à fait identique à celle de l'adulte. On peut supposer que, tant que dure la circulation fœtale, la

situation favorable créée par la disposition de la veine ombilicale, peut compenser, dans cette partie du foie, la mauvaise disposition due à l'abouchement de cette branche. Mais quand les circonstances de la circulation changent après la naissance, cette partie du foie est destinée à régresser par suite des conditions précédentes.

Si nous examinons le rôle que peuvent jouer les angles formés par les veines du foie dans des troubles de la circulation, nous trouvons que la disposition des angles d'abouchement est de nature à favoriser le reflux du sang dans le foie. Dans la stase sanguine par insuffisance cardiaque, par insuffisance tricuspidienne, la disposition des angles contribue à perturber la circulation.

Etudiant les lieux d'abouchement des veines hépatiques dans la veine cave inférieure, j'ai trouvé des conditions anatomiques qui, à ma connaissance, ne figurent pas dans la littérature. La partie de la circonférence veineuse qui se trouve située vers l'angle d'abouchement a la forme d'une valvule (fig. 5 et 6) et fait saillie dans la veine située au-dessous. Des conditions analogues, mais moins marquées, peuvent être constatées au niveau des abouchements des petites veines, dans les veines plus grandes. Cette disposition est due probablement au fait que les embouchures ont lieu sous un angle aigu. Dans des conditions normales de circulation, elles paraissent avoir pour rôle de favoriser l'afflux du sang vers le cœur. Lorsque la circulation est troublée, et plus particulièrement lorsqu'il y a reflux du sang, ces formations se trouvent tendues et, formant une sorte d'entonnoir sur le bord de l'embouchure, elles favorisent le reflux du sang dans les veines hépatiques.

La disposition des veines, ainsi que la forme de leurs angles d'abouchement, peuvent être l'une des causes — méconnue jusqu'ici — du fait que les troubles de la circulation affectent le foie dans des proportions que nous connaissons tous. Un autre argument en faveur de cette conception nous est fourni par l'observation anatomo-pathologique selon laquelle les reins réagissent beaucoup plus tardivement que le foie par des signes de stase veineuse; ceci s'explique non seulement par la plus grande distance qui sépare le rein du cœur, mais probablement encore par le fait que l'abouchement de ses veines dans la veine cave forme un angle presque droit, l'organe étant ainsi mieux protégé contre les troubles de la circulation que le foie.

BIBLIOGRAPHIE

1. Oppel (A.) : « Ueber die gestaltliche Anpassung des Blutgefässe unter Berücksichtigung des funktionellen Transplantation. (Mit einer Originalbeigabe vom Professor W. Roux, enthaltend seine Theorie der Gestaltung der Blutgefässe einschliesslich des Kollateralkreilslaufs. » (*Vorträge und Aufsatze über Entwicklungsmechanik der Organismen*, 1910, H. X.)
2. Sérégé (H.) : « Sur un point de l'anatomie des veines sus-hépatiques chez le chien et chez l'homme. » (*C. R. Soc. Biol.*, Paris, 1904, vol. 56, t. II, pp. 597-599.)
3. Sérégé (H.) et Soulé (E.) : « Sur la vitesse de circulation du sang dans le foie droit et dans le foie gauche chez le chien. » (*C. R. Soc. Biol.*, Paris, 1905, vol. 57, t. I, pp. 519-521.)
4. Hasse (C.) : « Die Mündungen des Lebervenen vor und nach der Geburt, ein weiterer Beitrag zur Lehre von dem Einfluss des Atmung auf die Organe des Korpers. » (*Arch. Anat. Physiol.*, Jahrg., 1907 ; *Anat. Abt.*, H. 3/4, pp. 209-215.)

ANALYSES

Histo-pathologie générale.

LACEY (James-T.). — La prévention des adhérences péritonéales par le liquide amniotique. — *Annals of Surgery*, vol. XCII, n° 2, août 1930, pp. 281-293, avec 16 figures et bibliographie.

Des expériences effectuées sur des rats, chez lesquels une péritonite chimique avait été provoquée, conduisent l'auteur aux conclusions suivantes : le liquide amniotique est apparemment inoffensif pour la cavité péritonéale; il paraît stimuler la réaction de défense du péritoine, mais on ne saurait compter sur son emploi pour prévenir les adhérences, bien qu'il soit possible qu'il en modifie la densité.

P. PAVIE.

FISCHER Albert). — Régénération. Expériences sur les cultures de tissus. (Regeneration. Versuche an Gewebekulturen *in vitro*). — *Virch. Arch.*, 279, 1931, p. 94.

Il est impossible de résumer brièvement un article aussi important, dont les conclusions sont les suivantes : des cultures pures de fibroblastes régénèrent après traumatismes, c'est-à-dire lorsqu'on les sectionne, avec une rapidité inversement proportionnelle à l'âge de la culture. La prolifération des cellules ne se produit qu'au niveau des bords de la culture (« stratum germinativum »), quelles que soient les conditions de nutrition. Le nombre des cinèses observées au bord de la blessure est environ le même que celui observé sur les bords de la culture et ne dépend ni de l'âge ni de la rapidité du développement de la culture en question. Il est remarquable que les cellules présentent une croissance plus rapide (et non plus intense) au bord de la lésion qu'au niveau du « stratum germinativum », et l'auteur en conclut que cette croissance accélérée est due à des substances favorisant la croissance, substances mises en liberté au niveau de la lésion, ce que l'on peut démontrer aisément sur les cultures lésées en plusieurs points (accroissement accéléré).

FR. ROULET.

NORDMANN (M.) et RÜTHER (A.). — Les conditions de la diapédèse leucocytaire. (Ueber die Bedingungen der Leukodiapedese. Mikroskopische Beobachtungen amb lebenden Säugetier). — *Virch. Arch.*, 279, 1931, p. 45.

Expériences sur le mésentère de lapins : inflammation locale réalisée par l'action d'une goutte d'émulsion de colibacilles. Les auteurs constatent que deux facteurs sont nécessaires pour déterminer la « Randstellung » leucocytaire : un ralentissement de la circulation et une diminution

d'excitabilité des vaso-constricteurs ; ces deux processus introduisent pour ainsi dire la diapédèse.

La cocaïne et l'atropine, qui provoquent une dilatation des artérioles précapillaires, déterminent une accélération du courant sanguin, de sorte que les leucocytes ne peuvent pas s'accoler aux parois vasculaires, ils ne peuvent plus émigrer. Lorsqu'on produit une élévation de la pression sanguine (ligature des carotides, section des nerfs dépresseurs), la diapédèse est aussi ralentie, dans ce cas aussi en raison de l'accélération du courant.

Ces résultats ne sont valables que pour la première demi-heure de l'inflammation expérimentale.

FR. ROULET.

BERGER (W.) et LANG (J.-F.). — Au sujet de l'histopathologie de l'inflammation idiosyncrasique de la peau humaine. (Zur Histopathologie der idiosyncrasischen Entzündung in der menschlichen Haut). — *Beitr. z. Pathol. Anat.*, 87, n°s 1-2, 1931, p. 71.

Ces expériences précisent pour l'homme certaines observations faites jusqu'ici chez l'animal seulement, et montrent les rapports étroits qui existent entre les réactions cutanées que l'on observe chez des individus allergiques (allergie au pollen, à la farine, etc.) et celles qui sont connues depuis Arthus, et surtout les travaux de l'école de Rössle, sous le nom d'inflammation anaphylactique ou hyperergique. Ce qui caractérise en effet l'apparition de la papule dans la cutiréaction, celle au pollen, par exemple (qu'elle soit faite chez un allergique vrai ou chez un individu sain après sensibilisation du territoire cutané en expérience, d'après Prausnitz-Küstner), c'est la rapidité avec laquelle se manifeste l'inflammation, l'énorme et intense exsudation leucocytaire, la tuméfaction du collagène. Il ne manque à l' « inflammation idiosyncrasique » que le caractère hémorragique et nécrosant, presque constant dans la réaction anaphylactique locale. Les auteurs pensent que l'on peut envisager la forme urticarienne comme le stade réversible d'une succession graduée de réactions allergiques :

1° Forme urticarienne ;
2° — hémorragique ;
3° — nécrosante (phénomène d'Arthus).

Ils reprennent la question tant discutée de l'éosinophilie chez les allergiques et constatent que les observations des auteurs qui se sont occupés de ces phénomènes ne concordent pas ; Gerlach, par exemple, n'a pas trouvé d'éosinophiles, ou fort peu, dans ses expériences systématiques sur le phénomène d'Arthus ; d'autres rangent l'éosinophilie parmi les symptômes courants, caractéristiques de l'allergie tissulaire. Dans leurs expériences, Berger et Lang ont constaté que deux territoires cutanés voisins, l'un rendu passivement allergique par injection d'antigène, l'autre normal, répondent différemment à l'introduction de solutions salines ou d'extraits de pollens : alors que le territoire allergique répond avec une éosinophilie très marquée, la peau saine, ne montre qu'une leucocytose faible. Mais, d'autre part, l'injection intradermique de sérum humain peut provoquer, chez des individus absolument sains, une éosinophilie locale

tout aussi accentuée, sans éosinophilie sanguine. On ne peut donc accorder sans réserves à l'éosinophilie tissulaire de caractère pathognomonique.

FR. ROULET.

BOMPIANI (G.). — Contribution à l'étude de l'hémolyse. (Contributo allo studio dell'emolisi). — *Arch. ital. di Anat. e Istol. patologica*, Milan, avril 1930.

L'auteur a essayé d'obtenir expérimentalement, chez les lapins, l'hémolyse dans la rate. A ce propos, il a inoculé les animaux une seule ou plusieurs fois, avec des quantités variables de sang de poule, et les a sacrifiés à des temps variables de sept à douze heures. Des cas de mort se sont vérifiés après cinq minutes et après dix jours de traitement.

Les données des expériences démontrent que les globules rouges inoculés s'accumulent dans les poumons, dans le foie et dans les reins et que la rate a la fonction de recueillir et emmagasiner tous les globules rouges endommagés qui se trouvent dans la circulation périphérique.

La participation de la rate à l'hémolyse est seulement partielle ; il n'y a ni sécrétion de substances spéciales, ni phagocytose. L'auteur croit que cet organe, par sa fonction « catatonistique » (Bottazzi) favorise l'hémocathérèse et, par sa présence, empêche la réversion de l'hémolyse, c'est-à-dire la réadsorption de l'hémoglobine de la part des globules rouges endommagés. Dans certains cas d'anémie, l'ablation de la rate serait donc de grande utilité.

V. GONNELLI.

COSTA (A.) et PARENTI (G.). — Recherches sur la participation des voies sanguines du poumon et du foie dans la fonction d'absorption des graisses des cavités séreuses. (Ricerche sulla partecipazione delle vie sanguigne del polmone e del fegato all'assorbimento dei grassi dalle cavita' sierose del corpo). — *Lo Sperimentale*, Firenze, an. 86, n° IV, 1930, pp. 227-234.

Après avoir introduit de l'huile végétale et de la vaseline dans la plèvre et le péritoine de plusieurs lapins, les auteurs étudient les voies d'absorption de ces substances. Ils ne constatent pas de phénomènes de granulopexie ou de lipopexie dans les cellules de revêtement des membranes séreuses.

L'absorption des graisses des cavités séreuses est effectuée non seulement par les voies lymphatiques, mais aussi par les voies sanguines. Les lapins injectés dans la plèvre montrèrent des gouttelettes de graisse contenues dans les rameaux des artères pulmonaires et dans les veines des bronches du côté droit ; les animaux injectés dans le péritoine, au contraire, présentèrent de la graisse jusque dans les ramifications de la veine porte.

Les auteurs discutent la signification fonctionnelle de la lipophagocytose par les éléments du mésenchyme et en particulier par les histiocytes du poumon.

Ils croient que le mécanisme de transformation et d'absorption de la graisse dans l'organisme est une fonction accomplie seulement par le foie, quoique en quantité plus ou moins abondante, cette substance ait été reconnue dans différents organes.

V. GONNELLI.

HERCKEL (W.). — La signification du cuivre (du zinc et du manganèse) en biologie et en pathologie. (Ueber die Bedeutung des Kupfers [Zinks und Mangans] in der Biologie und Pathologie). — *Beitr. z. pathol. Anat. Ziegler*, 85, 1930, p. 513.

L'auteur n'a pas obtenu chez des animaux de laboratoire de cirrhose expérimentale par ingestion de sels de cuivre (expérience sur le lapin et le rat) ; la pigmentation du foie des lapins est un phénomène physiologique. Le foie retient, il est vrai, la plus grande partie du cuivre introduit dans l'organisme avec l'alimentation, cette quantité dépend de la masse totale ingérée et de la durée de l'expérience. Elle est indépendante de la nature de la combinaison sous laquelle est introduit le métal. L'excrétion du cuivre se produit au niveau de l'intestin et du foie, jamais du rein.

Le teneur en *cuivre* du foie humain normal varie entre 6,5 et 36,1 milligrammes de cuivre par kilogramme de substance sèche (en moyenne 25 mmgr. 4). Dans la gravidité, on trouve des valeurs environ deux fois plus élevées ; chez les nourrissons, la teneur en cuivre du foie est environ le quart de celle de l'adulte. Dans l'hémochromatose, le taux est généralement fort élevé (24 cas sont étudiés) : entre 42 et 384 milligrammes ‰ dans le foie et les autres organes, sauf dans les reins et les os. Dans 8 cas de cirrhoses atrophiques sans pigmentation, le taux fut trouvé augmenté (entre 67,6 et 374 mmgr. 9 ‰) ; dans 2 cas, les chiffres furent normaux.

Le *zinc* se trouve normalement dans le foie en proportions assez fixes, 50,9-317 milligrammes par kilogramme de substance sèche (moyenne : 182 mmgr. 8) ; ces chiffres se retrouvent à peu près dans les cinq cas d'hémochromatose qui furent étudiés (en moyenne : 177 mmgr. 3 ‰).

Le *manganèse* n'a pu être décelé ni à l'état normal, ni à l'état pathologique ; il est possible que ce résultat négatif dépende des conditions géographiques; il est en effet remarquable qu'à Fribourg-en-Brisgau, où furent faites ces observations, l'eau ne renferme pas de manganèse.

On ne peut donner l'explication satisfaisante de l'élévation du taux du cuivre dans la gravidité, de la proportion relativement élevée trouvée chez les nourrissons et dans les cas de cirrhose ; peut-être le cuivre joue-t-il un rôle dans la construction, dans le métabolisme de croissance des tissus, puisqu'on le trouve en fortes proportions dans les processus prolifératifs de toutes sortes ?

FR. ROULET.

LUBARSCH (O.). — Le dépôt et la formation de pigment dans les cultures de tissus. (Ueber Pigmentablagerung und-bildung in Gewebskulturen). — *Beitr. z. Pathol. Anat. Ziegler*, 87, nos 1-2, 1931, p. 323.

Frappé par la présence de fines granulations brunes, donnant la réaction du fer, observées dans des cultures de valvules cardiaques d'un embryon humain de 4 mois (et cela au second passage), de même que dans des explantations de glandes salivaires et de foie de lapins, l'auteur, qui s'occupe particulièrement ces derniers temps du métabolisme du fer, a repris l'étude d'anciennes préparations de sa collection, les a fait recolorer et constate, dans une culture d'ovaire humain (provenant de E. Wolff et Zondeck, *Virch. Arch.*, 254), que les cellules en voie de prolifération renferment du fer sous forme granuleuse ou diffuse, aussi bien que les cellules souches ; une culture d'épithélium superficiel ovarique

des mêmes auteurs (fœtus humain de 8 mois) renferme également des grains ferrugineux ; de même aussi, bien qu'en quantité moindre, les cellules conjonctives obtenues en culture à partir du cordon ombilical d'un embryon de quatre mois. Les mêmes constatations ont pu être faites dans des préparations provenant de cultures des valvules cardiaques de jeunes lapins (Mitsuda), de ganglions lymphatiques (Shiomi). Ces granulations ferriques proviennent probablement des globules rouges qui sont fatalement inclus dans la pièce primitive de la culture. Il est intéressant qu'on les retrouve encore au deuxième passage, l'auteur ne dit pas quand et comment elles disparaissent.

La formation de pigment brun atrophique (lipofuscine) paraît beaucoup plus intéressante, parce que ce pigment se forme dans la cellule même. Dans les cultures de tissus, en particulier dans les cultures de foie de lapin effectuées par Mitsuda, l'auteur n'avait pu préciser si le pigment rencontré provenait bien de cellules hépatiques de deuxième génération et s'il s'agissait véritablement de lipofuscine.

De nouvelles expériences ont montré que le pigment brun atrophique se forme bien dans les cellules hépatiques en culture, que les cellules en mitose n'en renferment jamais et que les cellules les plus âgées en sont généralement bourrées.

FR. ROULET.

SCHMIDTMANN (M.). — Les modifications osseuses expérimentales produites par le vigantol. (Die durch Vigantol im Tierexperiment erzeugbaren Knochenveränderungen). — *Virch. Arch.*, 280, 1931, p. 1.

Dans une nouvelle série de recherches sur l'action du vigantol chez les animaux de laboratoire, l'auteur attaque un nouveau problème important et se propose d'expliquer pourquoi et comment guérissent les lésions rachitiques sous l'influence du vigantol. L'ingestion de cette préparation produit chez de jeunes rats normaux, au niveau de la ligne de croissance épiphysaire, des modifications caractérisées par une calcification prématurée de la substance fondamentale du cartilage sérié ; celui-ci devient bientôt presque méconnaissable, ne formant plus qu'une mince couche à la ligne d'ossification, ses cellules sont entourées d'anneaux calcifiés, les trabécules osseuses proches de la ligne d'ossification sont épaisses, la moelle est hyperémiée avec grands lacs sanguins. Remarquable est l'augmentation des trabécules d'os jeune au niveau de l'épiphyse. Ces modifications sont particulièrement accélérées et augmentent encore si des sels de chaux sont administrés en même temps que le vigantol ou après un traitement à l'ergostérine irradiée ; on peut alors trouver des lésions étendues à l'organisme entier : calcifications artérielles, rénales, cardiaques (métastase calcaire). Les rats traités dès la naissance de cette manière demeurent nains, ne présentent plus d'accroissement à partir de la troisième ou quatrième semaine. Les mêmes modifications osseuses se retrouvent chez les lapins.

Chez les rats rachitiques, les modifications sont identiques dans leur allure générale, dès qu'est institué un traitement au vigantol. Elles amènent la disparition des processus pathologiques au niveau de la zone d'ossification, c'est-à-dire la guérison du rachitisme. On retrouve une hyperémie de la moelle osseuse, prolifération des capillaires dans la zone

d'accroissement du cartilage, calcification de la substance fondamentale du cartilage sérié, dissociation de la zone d'accroissement pathologique. La structure normale n'apparaît qu'après un certain temps, et si le dosage est bien conduit, la guérison est complète.

Chez les animaux adultes le vigantol ne produit pas de modifications osseuses avec autant de régularité que chez les sujets jeunes ; la teneur en calcaire du cartilage est plus élevée, les trabécules osseuses sont plus larges, la moelle devient fibreuse, l'os compact devient spongieux et ostéoïde, fragile ; des fractures spontanées surviennent après un amincissement souvent assez considérable et général des os longs.

FR. ROULET.

GÔRÔG (D.). — Les albumines dans l'urine restée dans la vessie des morts. — *Orv. Hétil*, 49, 1930.

Les urines dans la vessie contiennent de l'albumine quelques heures après la mort. Leur quantité est proportionnelle au temps écoulé et au degré de la décomposition, et inversement proportionnelle à la quantité des urines dans la vessie. L'albumine dans l'urine des morts est par conséquent un signe de cadavérisation.

CH. ROSENRAUCH.

GRAYZEL, JACOBI, MALOW et WARSHALL. — Etudes expérimentales sur l'amylose. (Experimental studies of amyloïdosis). — *Proc. of the Soc. for Exper. Biol. and Medec.*, t. 28, n° 2, novembre 1930, p. 172.

Les auteurs ont placé des souris à un régime spécial variable pour trois groupes d'animaux, l'un d'eux recevant des extraits hépatiques totaux qui s'étaient montrés actifs chez trois malades atteints d'amylose.

Ils produisirent ensuite l'amylose par injection d'une suspension aqueuse de caséinate de soude à 5 % (Pfannenstiel) pratiquée 6 jours sur 7 à la dose de 0 cmc. 3 à 0 cmc. 5.

Pour déceler l'extrême début de l'amylose, on pratiqua des colorations vitales au rouge Congo à 1 %, d'après la méthode de Smetana et Jaffe (injection intra-cardiaque, sans pression, animal sacrifié de trois à six heures plus tard). On fixe les pièces au Zenker, puis inclusion à la paraffine, coloration nucléaire à l'hématoxyline de Delafield.

L'amylose apparut d'abord dans la rate, puis dans le foie et dans le rein. Dans chaque organe, les inclusions amyloïdes apparaissent d'abord dans les cellules réticulo-endothéliales. Les animaux nourris avec les extraits hépatiques ne présentent d'amylose, et de manière très réduite, qu'après la 58e injection, date à laquelle les deux autres groupes étaient déjà porteurs de lésions amyloïdes massives.

P. GAUTHIER-VILLARS.

WEBER (H.). — Dépôts d'amyloïde dans un myélome plasmocellulaire multiple. (Amyloidablagerung in einem multiplen plasmacellulären Myelom). — *Beitr. z. pathol. Anat. Ziegler*, 86, p. 1, 1931.

Description d'un cas de myélomatose à plasmocytes touchant en particulier les vertèbres, accompagné d'amyloïdose généralisée, et, fait particulier, de riches dépôts d'amyloïde dans les tumeurs elles-mêmes. La

substance amyloïde est déposée sous forme de gros amas dans des plages néoplasiques en voie de régression, en particulier dans le tissu de soutien conjonctivo-vasculaire, l' « endoste » et les portions nécrosées du squelette.

Souvent, les cellules tumorales passent dans ces formations au second plan et l'on peut trouver des analogies avec les « tumeurs amyloïdes » du squelette. L'auteur envisage l'hypothèse d'une transformation des plasmocytomes de la moelle osseuse en tumeurs amyloïdes.

FR. ROULET.

DAWSON et BOOTS. — Nodules sous-cutanés dans les arthrites infectieuses chroniques dites rhumatoïdes. (Subcutaneeus nodules in Rhumatoïd [chronic infections arthritis]). — *Journ. of the Amer. Med. Assoc.*, t. 95, n° 25, 20 décembre 1930, 4 figures, p. 1894.

Hawthorne (1900) a le premier décrit des nodules sous-cutanés dans les pseudo-rhumatismes infectieux, et ce n'est qu'en 1926 que Coates et Coombs en décrirent les caractères histologiques. Freund (1928) étudie leurs rapports avec les nodules rhumatismaux. Les auteurs ont suivi deux cents malades atteints d'arthrites rhumatoïdes dont quarante avaient des nodules sous-cutanés ; ils n'en ont jamais vu au cours d'ostéo-arthrites.

Les nodules siègent surtout sur l'avant-bras, près de l'olécrâne, ils adhèrent ni à la peau ni au périoste, mais souvent aux gaines tendineuses. Ils sont d'un mauvais pronostic. Leurs caractères histologiques sont les suivants : une zone de nécrose centrale, plus ou moins riche en fibrine, est entourée de larges cellules mononucléées, et plus en dehors de tissu fibreux, mal vascularisé. Les capillaires et les artérioles, au niveau des nodules, sont rétrécis, avec hyperplasie sous-endothéliale, dissociation élastique. Autour de ces vaisseaux se voit une infiltration de cellules mononucléées de taille variable.

On voit donc que ces lésions sont voisines de celles du rhumatisme, ce qui permet l'hypothèse de la nature semblable des arthrites rhumatismales et des arthrites rhumatoïdes.

P. GAUTHIER-VILLARS.

GUCCIONE (Fr.). — Sur l'infection typhique expérimentale. (Sull' infezione tifica sperimentale). — *Archivio ital. di Anat. e Istol. patolog.*, n° 3, juin 1930.

L'infection typhique a été bien souvent l'objet de recherches expérimentales ; cependant, on ne possède pas encore de connaissances précises sur les lésions histopathologiques qu'elle produit chez les animaux. Le bacille typhique chez l'homme produit des réactions à caractère non spécifique, et d'autres qui consistent dans la prolifération d'un tissu spécifique. Celui-ci, par sa localisation et sa structure morphologique, ne peut être considéré comme un simple tissu de réaction dû à l'inflammation ; il est représenté par les groupements de cellules, improprement appelées « cellules typhiques », que l'on rencontre dans le foie, dans la rate, dans les ganglions lymphatiques mésentériques, dans l'intestin, dans la moelle osseuse.

Guccione, après une revision critique bien détaillée du problème, fait des études expérimentales comparatives sur les cobayes et les lapins, dans le but d'apporter une contribution à la connaissance de la morpho-

génèse et du mécanisme de production des lésions caractéristiques des infections typhiques et paratyphiques.

A la suite de plusieurs séries d'expériences dans lesquelles il a inoculé des lapins et des cobayes avec des bacilles d'Eberth, des bacilles paratyphiques et des colibacilles (contrôle), soit par voie endopéritonéale, soit par voie cutanée, quelquefois avec des doses fortes, rapidement mortelles, quelquefois avec des doses moins puissantes, il affirme :

1° Les animaux inoculés présentent toujours une péritonite très aiguë.

2° Au point de vue histopathologique, les lésions de tous les organes ressemblent beaucoup à celles que l'on rencontre chez l'homme.

3° On observe très facilement la formation de nodules cellulaires (typhones), l'érythro- et la macrophagie, les nécroses focales.

4° Les « typhomes » ne sont pas considérés comme une manifestation compensatrice des lésions générales du système histiocytaire et n'ont aucune analogie avec les tubercules.

Dans ses expériences, l'auteur relève encore des phénomènes de périmésentérite, de mégacarytoxicose et de phagocytose des bacilles par les histiocytes. Il constate l'absence de lymphomes dans les espaces de Kiernan, les infiltrations péricholangiques et la cholécystite.

V. GONNELLI.

GUARDABASSI (M.). — Lésions primitives des filtrats de virus tuberculeux chez le cobaye. (Sulle lesioni primitive da virus tubercolare filtrabile nella cavia). — *Path.*, Genova, vol, XXIII, n° 471, Gennaio 1932, pp. 1-10.

La filtrabilité du virus tuberculeux est une question de grand intérêt scientifique sur laquelle les connaissances sont encore très incertaines.

L'auteur apporte une contribution expérimentale à la connaissance du sujet exposant les résultats de plusieurs inoculations de filtrats de virus tuberculeux chez le cobaye. En accord avec ses expériences, il affirme l'existence d'une forme filtrable de bacille de Koch. Les lésions initiales obtenues après la première inoculation ne présentent pas des caractères de spécificité, leur particularité est de posséder une évidente histo-éosinophilie, et une hyperplasie des éléments du mésenchyme.

L'éosinophilie est considérée comme analogue à celle que l'on rencontre dans les infections tuberculeuses des organismes bien pourvus de moyens défensifs.

Une identité de rapports existe aussi entre les lésions initiales rencontrées par l'auteur et les caractères histopathologiques de certaines maladies de l'homme à étiologie suspecte de tuberculose (lymphogranulomatose, maladie de Gaucher).

Avoir trouvé une absence d'altérations dans les tissus (rate et ganglions lymphatiques) contenant des bacilles endocellulaires et appartenant à des animaux réceptifs à l'infection tuberculeuse, démontre que les formes acido-résistantes qui proviennent des filtrats ont une incapacité de réaction spécifique. Cette particularité disparaît si, avec les organes de ces animaux, on fait encore des inoculations. En continuant les passages, les formes filtrables de bacille tuberculeux acquièrent de nouveau les propriétés communes de morphologie et de pathogénèse.

V. GONNELLI.

LIVRES NOUVEAUX

SERGENT (Emile), BORDET (Francis), DURAND (Henri), avec la collaboration de **COUVREUX (J.). — Exploration radiologique de l'appareil respiratoire.** — Un volume grand in-4° de 464 pages avec 639 figures, dont 580 radiographies et schémas inédits. Paris, Masson et Cie, éditeurs, 1931.

Ce magnifique ouvrage, qui vient prendre place dans la collection des atlas radiologiques, constitue une mise au point complète des affections broncho-pulmonaires. Il est conçu suivant un plan original et essentiellement didactique, qui s'efforce de mettre constamment en parallèle les renseignements fournis par la Clinique, la Radiographie et l'Anatomie pathologique.

Le professeur Sergent, dont tous se plaisent à reconnaître la compétence en ces matières, apporte dans ce livre le fruit de sa longue expérience.

Son livre vient à son heure, car l'on sait les difficultés que soulève l'interprétation des images radiologiques, et aussi que beaucoup d'interprétations purement conventionnelles doivent être revisées. Seule la superposition avec les faits anatomiques a permis et permettra encore de connaître la signification exacte de ces images. Tel est le but principal qui a guidé, dans l'élaboration de ce livre, M. Sergent et ses collaborateurs.

Dans la *première partie* de l'ouvrage, les auteurs exposent la technique de l'exploration radiologique, en ce qu'elle a de spécial à l'appareil respiratoire, et ils insistent sur la valeur des résultats qu'apporte à l'examen clinique l'exploration radiologique. Puis ils énumèrent les causes d'erreurs que peut entraîner l'exploration radiologique, en ce qui concerne l'existence même des lésions, leur siège et leur étendue. Ils passent ensuite aux méthodes d'opacification et de clarification artificielle, qui dessinent avec précision le siège et la forme de certaines altérations pathologiques de l'appareil respiratoire, telles que l'injection lipiodolée, l'ingestion de repas opaques destinés à dessiner les modifications de forme du diaphragme et la clarification par le pneumothorax artificiel.

Dans la *seconde partie* de cet atlas, les auteurs rappellent les notions fondamentales de l'image pulmonaire normale et ses différents aspects suivant qu'on examine le sommet, le hile, les sinus, et ils montrent les difficultés d'interprétation que peuvent soulever ces diverses images.

Ils passent ensuite à l'étude des images pathologiques élémentaires, d'abord celles de toutes les opacités, qu'elles soient miliaires, pommelées diffuses ou linéaires, ensuite celles des clartés anormales.

La *troisième partie*, la plus considérable, étudie tous les aspects radio-

logiques observés dans les maladies de l'appareil respiratoire et montre les modifications locales ou générales, les altérations de forme, de niveau, de mobilité qui se produisent dans chaque cas particulier. Toutes ces radiographies sont accompagnées de commentaires, de schémas et, chaque fois que cela est possible, confrontées avec l'aspect anatomo-pathologique. Les lésions du diaphragme, du médiastin, des plèvres, du poumon sont ainsi successivement envisagées. La tuberculose pulmonaire est, comme il convient, l'objet d'une étude approfondie. MM. Sergent, Bordet, Durand et Couvreux ont eu grand soin, chaque fois qu'ils l'ont pu, d'insister sur les modifications évolutives que présentent les lésions pulmonaires et les modifications attestées par la prise de clichés successifs.

Une des difficultés de mise sur pied d'une telle œuvre consistait dans la reproduction exacte des films radiographiques. Mais l'on peut dire, en toute franchise, que les auteurs et les éditeurs ont abouti presque à la perfection.

Les quelques lignes qui précèdent ne peuvent donner qu'un aperçu bien imparfait d'un ouvrage qui constitue, sans conteste, une contribution, jusqu'ici unique, à l'exploration radiologique de l'Appareil pulmonaire. Cet ouvrage où la Clinique, la Radiologie et l'Anatomie pathologique se trouvent constamment associées et confrontées méritait d'être signalé aux lecteurs de ces *Annales*.

G. ROUSSY.

SOCIÉTÉ ANATOMIQUE DE PARIS

(102e ANNÉE)

Séance du 7 janvier 1932.

Présidence de M. G. ROUSSY.

SOMMAIRE

Anatomie

BOTÁR (J.). — Etudes sur les rapports des rameaux communicants thoraco-lombaires avec les nerfs viscéraux chez l'homme et chez l'animal 88

Anatomie pathologique

BOCQUENTIN (A.). — Sur un cas de rupture d'hydrocèle 101
GRANDCLAUDE (CH.), NUYTTEN et HÉMERY. — A propos des variations morphologiques des tumeurs médiastino-pulmonaires dans leur forme primitive et dans leurs métastases..... 102
KAUFMANN (R.). — Sur la fusée lombricale vers le doigt dans les phlegmons de la main.... 87
MACAIGNE et NICAUD (P.). — La périartérite noueuse à forme chronique 86
OULIÉ (G.). — Ulcère simple de l'iléon perforé en péritoine libre 84
OULIÉ (G.). — Rate ectopique dans la fosse iliaque droite, torsion du pédicule avec occlusion intestinale 85
VERNE (J.), BARIÉTY (M.) et ALBEAUX-FERNET. — Etude anatomique du foie dans un cas mortel de spirochétose ictérigène 86

COMMUNICATIONS

ULCÈRE SIMPLE DE L'ILÉON PERFORÉ EN PÉRITOINE LIBRE

par

G. Oulié (de Constantine) (1).

D... (M.), trente-deux ans, est amené d'urgence à l'hôpital civil de Constantine, le 19 janvier 1931, avec le diagnostic de péritonite aiguë.

Il s'agit d'un homme vigoureux, mais dont l'état général est très inquiétant. Le facies est péritonéal. La respiration rapide, le pouls bat à 120, la température atteint 39.

Il existe une contracture abdominale généralisée accompagnée d'un météorisme déjà accentué. Le maximum de douleur à la pression siège dans la fosse iliaque droite.

Le malade a déjà souffert de coliques intestinales. Il a ressenti, vingt-quatre heures auparavant, une douleur intense brutale dans la fosse iliaque droite, avec vomissements consécutifs et arrêt des matières et des gaz.

Il s'agit de toute évidence d'une péritonite généralisée, d'origine très vraisemblablement appendiculaire.

L'intervention a lieu de suite, sous anesthésie générale à l'éther.

Incision de Jalaguier : dès l'ouverture du péritoine, du pus d'odeur fécaloïde s'écoule en abondance et empêche tout d'abord l'exploration.

On recherche l'appendice que l'on trouve difficilement logé dans une fossette sous-cæcale. Il est parfaitement sain, mais on ne s'en rend compte avec certitude qu'après l'avoir libéré, ce qui conduit à une appendicectomie rapide sans enfouissement. Le cæcum ne présente aucune lésion.

On va à la recherche d'un diverticule de Meckel, en dévidant l'iléon. On n'en trouve pas, mais, à quarante centimètres environ de l'angle iléo-cæcal, on trouve une perforation siégeant sur le grêle. La perforation est très petite : elle admettrait une grosse tête d'épingle. Elle est faite à l'emporte-pièce, au centre d'une petite plaque indurée et blanchâtre du diamètre d'une pièce de 50 centimes. C'est l'image typique d'un ulcère simple perforé duodénal. Il s'en écoule des matières intestinales liquides. Au niveau de l'ulcère, le calibre de l'iléon est rétréci. En aval, l'intestin a un calibre sensiblement normal : en amont, au contraire, il est dilaté fortement, ses parois sont considérablement épaissies. Les dimensions en sont celles d'un côlon sur 15 centimètres environ.

Résection de 20 centimètres de grêle en zone saine. Suture termino-terminale en deux plans au fil de lin.

Drainage sus-pubien par deux gros drains.

Drainage des deux fosses iliaques par deux petits Mickulicz.

Depuis le début de la résection intestinale, l'anesthésie a été suspendue.

Décès vingt-quatre heures après, malgré tous les moyens thérapeutiques mis en œuvre, par évolution progressive de l'infection péritonéale.

La pièce a été envoyée en sa totalité au laboratoire d'anatomie pathologique

(1) Communication présentée par M. P. Moulonguet.

d'Alger. Elle fut égarée par la suite. Le professeur Poujol avait bien voulu l'examiner et nous envoyer un protocole succinct de l'examen pratiqué :

« Il s'agit d'un ulcère simple : la paroi du trajet de perforation présente une couche superficiellement nécrosée, au-dessus de laquelle on retrouve les lésions ordinaires de l'inflammation aiguë de type commun. »

RATE ECTOPIQUE DANS LA FOSSE ILIAQUE DROITE, TORSION DU PÉDICULE AVEC OCCLUSION INTESTINALE

par

G. Oulié (de Constantine) (1).

Mme D..., âgée de quarante-huit ans, m'est adressée de Jemmapes le 8 décembre 1930, par mon ami le docteur Blanc.

Malheureusement, la malade, au lieu de venir directement à la clinique, est allée chez une amie où elle reste vingt-quatre heures avant de pouvoir être opérée.

Il s'agit d'une malade obèse qui présente, depuis quarante-huit heures, des signes d'obstruction intestinale. Elle a été, deux jours avant, prise d'une douleur violente dans la région ombilicale et la fosse iliaque droite, avec vomissements réflexes répétés. De ce moment, arrêt des matières et des gaz et ballonnement abdominal progressif.

Le médecin, qu'elle appelle, porte le diagnostic d'occlusion intestinale et me l'adresse.

Arrivée à Constantine, elle perd du temps à consulter un médecin qui prescrit des calmants : compresses et lavements laudanisés. Je la vois enfin quarante-huit heures après le début des accidents.

A ce moment, je trouve une malade qui paraît assez peu souffrir. Elle est étendue sur une chaise longue, pâle, les yeux excavés, la langue sèche : elle vomit tout ce qu'elle boit et elle a devant nous un vomissement fécaloïde.

Le pouls, mou et rapide, bat à 120, la température est à 37°5, la malade n'a presque pas uriné depuis vingt-quatre heures.

L'abdomen est très volumineux : tout d'abord parce que la malade est obèse, mais aussi à cause d'un météorisme très accentué.

La palpation réveille une douleur à droite et au-dessous de l'ombilic : c'est là que la douleur a débuté l'avant-veille. On y perçoit une volumineuse tumeur sus-pubienne et iliaque droite. Par ailleurs, sensation de ballon tendu donnée par un météorisme généralisé. Disparition de la matité hépatique.

Le diagnostic le plus probable est celui de torsion d'un kyste de l'ovaire droit avec occlusion intestinale.

Transport immédiat à la clinique, — sérum physiologique et toni-cardiaques. On intervient sans tarder, sous anesthésie générale à l'éther, par laparotomie médiane sous-ombilicale.

Le péritoine s'ouvre sur une rate volumineuse violacée, turgescente et libre.

Le pédicule, gros comme le pouce, est tordu plusieurs fois sur lui-même et des anses grêles lui adhèrent lâchement. Dilatation des anses sus-jacentes. Libération des anses adhérentes. Refoulement de l'intestin sous des champs. Détorsion du pédicule qui était tordu cinq fois dans le sens des aiguilles d'une montre.

Double ligature du pédicule au catgut 3. Splénectomie. Toilette péritonéale, la cavité abdominale contenant des caillots et un exsudat séro-hématique.

Fermeture totale de la paroi en un plan aux crins couplés.

(1) Communication présentée par M. P. Moulonguet.

Suites opératoires. — Malgré les toni-cardiaques, les injections sous-cutanées de sérum physiologique et intraveineuses de sérum salé hypertonique, pratiquées suivant les règles maintenant classiques, malgré les injections de rétropituitrine et de péristaltine, les phénomènes d'occlusion paralytique persistèrent, compliqués d'un syndrome de dilatation aiguë de l'estomac et d'oligurie progressive auxquels succomba la malade trente-six heures après l'intervention.

Commentaires *(d'après la thèse de Moute, Alger, 1929)*. — La torsion du pédicule des rates ectopiques est fréquente (une fois sur cinq environ, Lieffring, ou davantage, Moute). Mais la torsion aiguë en est la forme la moins fréquente.

L'occlusion intestinale complique assez souvent ces torsions aiguës, occlusion mécanique par compression d'une anse intestinale sous le pédicule tordu (Korte-Trenkler- Ferrari).

Dans notre cas, les adhérences du pédicule tordu à l'intestin grêle étaient très nettes, mais assez lâches. Nous n'avons pas observé l'existence d'une striction de l'intestin par le pédicule, mais simplement une coudure de l'intestin au niveau des adhérences.

L'occlusion purement mécanique ne nous a pas paru démontrée et, étant donné d'une part l'existence d'exsudat péritonéal séro-hématique abondant, d'autre part la persistance des phénomènes d'occlusion après l'opération, nous pensons qu'il s'est surtout agi dans notre cas d'une occlusion paralytique d'origine péritonéale.

ÉTUDE ANATOMIQUE DU FOIE DANS UN CAS MORTEL DE SPIROCHÉTOSE ICTÉRIGÈNE

par

J. Verne, M. Bariéty et M. Albeaux-Fernet.

(Cette communication, avec les discussions qui l'ont suivie, sera publiée dans un numéro ultérieur.)

LA PÉRIARTÉRITE NOUEUSE A FORME CHRONIQUE

par

Macaigne et Nicaud.

(Cette communication paraitra ultérieurement, en mémoire original, dans les Annales d'Anatomie pathologique.)

SUR LA FUSÉE LOMBRICALE VERS LE DOIGT DANS LES PHLEGMONS DE LA MAIN

par

Robert Kaufmann.

Je dois à l'amabilité de notre collègue, le docteur Valençon, de Meulan, l'autorisation de publier cette observation que nous avons recueillie sur lui-même.

Durillon infecté de la paume de la main droite devant la tête du quatrième métacarpien. Les phénomènes infectieux sont manifestes depuis le 10 décembre 1931, date vers laquelle notre collègue a soigné un malade atteint d'anthrax.

Le durillon a été excisé, mais une fusée profonde s'est produite et l'œdème est apparu dans l'espace interosseux formé par le 4e et le 3e métacarpien : gonflement dorsal et palmaire.

Depuis le 16 décembre, notre collègue n'a pu dormir ; il a beaucoup souffert et a noté, en dernier lieu, l'apparition d'une tuméfaction fluctuante envahissant la face radiale de la phalange proximale du quatrième doigt.

Je l'examine le 17 au matin, pour la première fois, et note :

1° L'insuffisance du drainage par le durillon excisé.

2° La présence d'un gros œdème palmaire et dorsal remontant jusqu'au milieu de l'espace interosseux.

3° L'existence d'une fusée fluctuante qui distend la peau de la face externe de la première phalange du quatrième doigt, fusée qui est apparue *depuis un seul jour* et bien postérieurement aux phénomènes infectieux de l'espace interosseux.

4° L'absence d'arthrite et de suppuration de la gaine des fléchisseurs.

Je porte le diagnostic de phlegmon de la loge du quatrième lombrical, consécutif à une inoculation palmaire. Je ne connaissais pas l'affection, mais elle me semblait évidente.

Sous anesthésie générale, je pratique l'incision recommandée par Kanavel : Y couché dont la queue est sur la face externe de la phalange et chaque branche sur les téguments de l'espace interosseux, l'une dorsale, l'autre palmaire. On n'a pas à lier l'arcade superficielle, le doigt explore la logette du lombrical qu'on voit, et aussi la face externe de la quatrième articulation métacarpo-phalangienne qui paraît normale.

Guérison sans incident.

Cette observation nous paraît comporter les commentaires suivants :

1° La fusée digito-palmaire le long du lombrical, notion due à Kanavel, est à juste titre admise par tous les chirurgiens comme voie d'inoculation palmaire dans le panaris sous-cutané de la phalange de base.

2° Mais cette fusée peut parfaitement se faire en sens inverse, — palmo-digitale. Quand Marc Iselin et Evrard ont insisté sur ce fait (Société de Chirurgie, le 19 décembre 1931), ils ont eu parfaitement raison : cette observation en est la preuve.

3° L'élément primordial du traitement de ces infections est de donner issue au pus sans infecter les loges qui ne le sont pas.

L'interrogatoire qui établit la succession des phénomènes, l'examen clinique avant l'anesthésie prouvant l'intégrité de l'articulation et celle de la

gaine, l'examen des parties sous anesthésie et la recherche des fusées avec le doigt ganté dans la plaie opératoire, tels sont les éléments successifs pour obtenir un diagnostic anatomo-clinique impeccable.

Les excisions cutanées nécessaires et suffisantes évacuent largement les tissus sphacélés. Il ne faut pas drainer par des tubes qui sphacèlent les parties avec lesquelles ils sont en contact dans un foyer septique et, d'autre part, ils sont tout à fait incapables de drainer les matières bourbillonneuses qui sont constituées par l'escharification du tissu celluleux.

ÉTUDES SUR LES RAPPORTS DES RAMEAUX COMMUNICANTS THORACO-LOMBAIRES AVEC LES NERFS VISCÉRAUX CHEZ L'HOMME ET CHEZ L'ANIMAL

par

J. Botár (de Szeged [Hongrie]).

J'ai commencé, à l'Institut d'Anatomie de Szeged, des recherches sur la morphologie du tronc sympathique, des rameaux communicants et des nerfs viscéraux des animaux, recherches que j'ai reprises ensuite dans le Laboratoire d'Anatomie comparée du Muséum national d'Histoire naturelle, à Paris. Au cours de mes travaux, j'ai observé quelques faits intéressants concernant les rapports qui existent entre les rameaux communicants et les nerfs viscéraux (nerfs grand et petit splanchniques, etc.). Etant donné l'importance que peuvent avoir ces faits, aussi bien au point de vue pratique (section des rameaux) qu'au point de vue théorique (architecture du système sympathique), je me permettrai de vous rendre compte de mes recherches.

Mammifères (fig. 1-4). — Le tronc sympathique, dans la région thoracique, chemine le long des têtes costales ou immédiatement devant elles. C'est au niveau des segments lombaires supérieurs, au-dessous de la naissance du nerf grand splanchnique, qu'il est le plus mince ; il est un peu plus fort dans les parties thoracique supérieure et lombaire inférieure ; il atteint son maximum dans la région thoracique inférieure, où ses dimensions augmentent au fur et à mesure que le tronc descend, jusqu'à la naissance du grand splanchnique. Dans la région lombaire, le tronc sympathique se trouve beaucoup plus loin des nerfs spinaux que dans la région thoracique. Cet éloignement semble avoir pour cause non seulement la présence du muscle psoas, mais aussi celle du nerf splanchnique *(a)*. Ce nerf — sauf chez l'Homme et les Anthropoïdes — ne forme pas un tronc nerveux indépendant du tronc sympathique, mais chemine au contraire dans la substance de celui-ci, jusqu'au dernier segment thoracique ou au premier segment lombaire, pour le quitter à ce niveau (fig. 2 à 4) ; plus exactement *ce n'est pas le nerf splanchnique qui s'associe au tronc, mais c'est le tronc aminci qui suit le nerf grand splanchnique dans son trajet* dirigé de plus en plus en avant. L'influence dominante du grand splanchnique est encore montrée par les faits suivants : 1° le tronc quitte son emplacement caractéristique pour la région thoracique bien au-dessus du muscle psoas pour se porter en avant, alors que chez

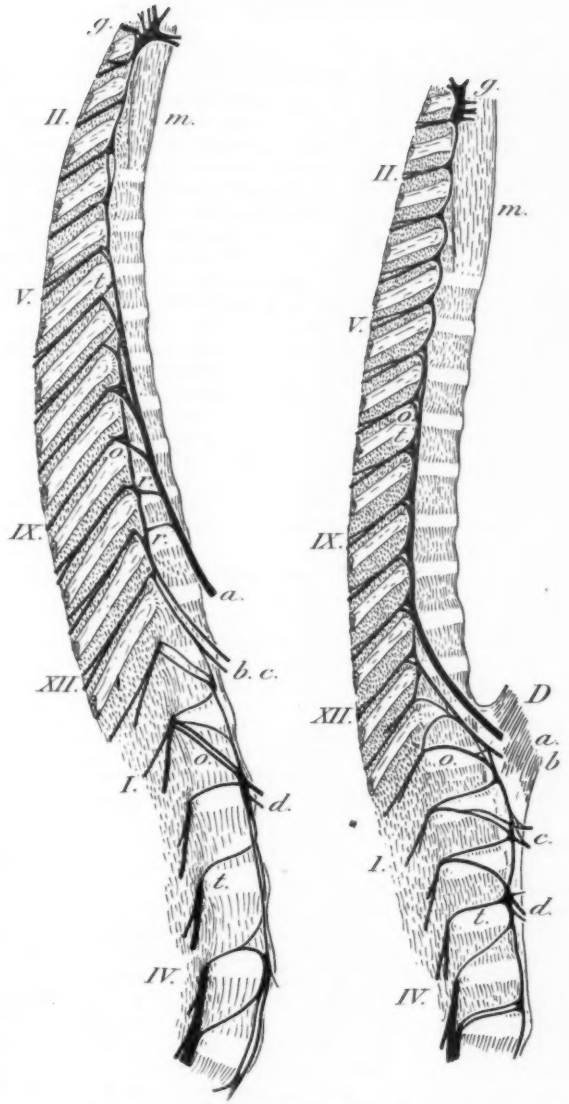

FIG. 1. — *Chimpanzé* (*Troglodytes niger* E. Geoff., n° 1931-398). Partie thoraco-lombaire, côté droit.

FIG. 2. — *Potamochère* (*Potamochoerus penicillatus* Hartm., n° 1931-601). Partie thoraco-lombaire, côté droit.

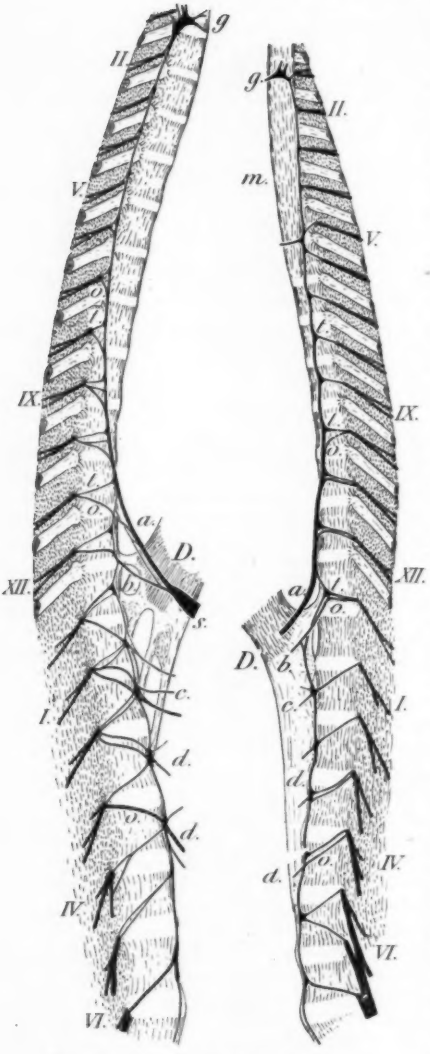

FIG. 3. — *Paca* (*Coelogenys paca* L., n° 1931-530).
Partie thoraco-lombaire, côté droit.

FIG. 4. — *Céphalophe* (*Cephalophus melanorrheus* Gray., n° 1931-676).
Partie thoraco-lombaire, côté gauche.

l'Homme et les Anthropoïdes (le splanchnique formant un tronc nerveux séparé, ne pouvant pas exercer d'influence sur le tronc sympathique), il descend le long des têtes costales jusqu'au muscle psoas (dernière côte) (fig. 1, 8-10) ; 2° l'arc formé par la descente du nerf splanchnique ne varie pas, alors que la séparation du tronc et du nerf splanchnique a lieu à des endroits variables. Chez le Paca (fig. 3), cette séparation s'effectue dans le segment immédiatement au-dessus de l'avant-dernier segment thoracique; chez le Potamochère (fig. 2), dans un segment plus haut; chez le Céphalophe (fig. 4), plus bas, dans le dernier segment thoracique. Particulièrement intéressants sont les aspects anatomiques que j'ai trouvés chez un Mégacheiroptère : là, le tronc sympathique descend formant un seul tronc avec le nerf grand splanchnique jusqu'au ganglion cœliaque, pour ne devenir indépendant qu'à ce niveau. Chez le Makimococo, il se sépare du tronc commun encore plus bas et ne quitte le sympathique viscéral qu'au niveau de la pointe inférieure du ganglion rénal.

Le tronc thoracique se compose donc en réalité de deux parties : 1° *un tronc nerveux formé par le nerf splanchnique qui, en descendant, devient de plus en plus fort;* 2° *un tronc sympathique très mince. Les faisceaux du nerf splanchnique occupent la partie antérieure du tronc commun, partie qui est la plus grande, le sympathique occupant la partie postérieure.* Les particularités suivantes, qu'on peut bien voir sur les figures, confirment ces faits : 1° le tronc sympathique se sépare des premiers segments

lombaires du tronc commun, au niveau de sa face postérieure ; 2° les ganglions thoraciques, qui appartiennent certainement au tronc sympathique et non pas au splanchnique, se trouvent également situés contre la face postérieure du tronc commun ; 3° les deux parties ont de semblables rapports topographiques chez le Potamochère, alors que, chez cet animal, elles ne sont qu'incomplètement réunies en un tronc commun ; 4° chez l'Homme et chez les Anthropoïdes, où le grand splanchnique et le tronc sympathique ont un trajet complètement indépendant l'un de l'autre, le splanchnique se trouve en avant, sur le bord des vertèbres, le tronc sympathique descendant en arrière, le long des têtes costales.

Les rameaux communicants peuvent être classés en deux groupes bien distincts, que j'ai désignés d'après leur trajet, sous les noms de « rameau communicant transversal » et « rameau communicant oblique ».

Les rameaux communicants transversaux (t) sont représentés dans chaque segment et ils montrent, jusqu'au dernier segment nerveux coccygien, la même image macroscopique. Ils naissent du ganglion du tronc et, accompagnés de l'artère et de la veine correspondantes, cheminent dans la concavité de la vertèbre — ayant un trajet transversal — pour se rendre au nerf spinal du segment correspondant. Ils sont généralement uniques, leur structure macroscopique est homogène, leur forme plus ou moins arrondie, leur substance gris rosâtre. Dans les régions thoraciques supérieure et moyenne, les rameaux sont courts; plus bas, ils deviennent plus longs au fur et à mesure que le tronc s'éloigne des nerfs spinaux; ils atteignent leur maximum de longueur dans la région lombaire. Leur grosseur est proportionnelle à celle du nerf spinal correspondant. Les ganglions du tronc montrent également qu'ils sont en partie dépendants des nerfs spinaux, puisque les plus gros ganglions se trouvent dans les régions où les nerfs spinaux sont les plus forts.

Les rameaux communicants obliques (o) apparaissent entre les IVe et VIe segments thoraciques, selon les espèces d'animaux, et se présentent avec régularité jusqu'aux IIIe, IVe ou V^e segments lombaires. Ils naissent du nerf spinal, descendant ensuite obliquement pour atteindre le tronc, au bord externe de celui-ci. Ils sont toujours plus longs que les rameaux transversaux correspondants. Leur couleur est blanche, leur structure macroscopique est fibrillaire. Dans les régions thoraciques supérieure et moyenne, ils sont relativement courts et atteignent le tronc déjà au-dessous du ganglion correspondant; plus on descend vers la partie lombaire, plus les rameaux deviennent longs à cause de l'éloignement du tronc des nerfs spinaux, et plus le lieu de leur fusion avec le tronc s'approche du ganglion immédiatement au-dessous. Dans la partie lombaire supérieure, c'est en effet au niveau du ganglion du segment suivant qu'ils atteignent le tronc et quelquefois même au-dessous de ce ganglion.

L'examen histologique des deux sortes de rameaux a montré que le rameau transversal est amyélinique (dans au moins neuf dixièmes de sa substance), alors que le rameau oblique est myélinique dans des proportions à peu près semblables. Dans quelques cas extrêmes, le premier rameau ne contenait que quelques fibres myéliniques, le second seulement de rares fibres amyéliniques. La présence presque exclusive de fibres amyéliniques dans le rameau transversal, et de fibres myéliniques dans le rameau oblique, nous montre que les couleurs grise et

blanche de ces rameaux répondent à des conditions d'ordre morphologique et que les deux sortes de rameaux correspondent aux formations décrites par Gaskell et Langley, — d'après des études histo-biologiques, — sous le nom de *ramus communicans griseus et albus*.

Les deux sortes de rameaux s'unissent en une seule formation anatomique — sauf dans les segments thoraciques — chez les Ruminants (fig. 4), les Mégacheiroptères et les Lémuriens. Cependant, l'examen microscopique montre que le rameau réuni se compose de plusieurs (3 à 6) faisceaux dont un, deux ou trois seulement présentent l'image du rameau gris, les autres montrant l'image macroscopique caractéristique des rameaux blancs. En d'autres mots, les deux rameaux, quoique réunis dans un même nerf, restent bien distincts.

Le caractère principal des rameaux communicants transversaux se trouve dans le fait qu'ils ont des rapports uniquement avec les ganglions du tronc ; plus exactement, *les ganglions du tronc et les rameaux communicants transversaux font partie d'un même système.* Comme preuve de ce que j'affirme, je cite les faits suivants : 1° le rameau naît toujours du ganglion et — inversement — il n'existe de ganglion qu'aux endroits où un rameau quitte le tronc ; 2° le ganglion se trouve souvent non pas dans le tronc, mais dans la partie initiale du rameau transversal (fig. 2-4); quelquefois, on le trouve en plein rameau où encore l'on voit, en plus du ganglion situé à l'origine du rameau, d'autres ganglions plus petits dans le trajet de celui-ci; 3° les fusions ganglionnaires qu'on rencontre dans la partie lombaire exercent une influence plus ou moins marquée sur le trajet des rameaux (fig. 1-2, 4) ; 4° dans les derniers segments lombaires et premiers segments sacrés, les nerfs spinaux devenant très forts, rameau et ganglions sont plus développés.

Alors que le rameau transversal a des rapports intimes avec le tronc sympathique qui forme la portion postérieure du tronc commun ou plus exactement avec ses ganglions, *le rameau oblique, lui, se fond dans la portion antérieure du tronc commun, c'est-à-dire dans le nerf splanchnique, ses fibres se continuant dans les fibres de ce dernier.* Ce phénomène se voit le plus nettement chez le Potamochère (fig. 2), où le splanchnique n'a pas complètement fusionné avec le tronc, mais on le voit encore très bien chez le Chimpanzé (fig. 1), où les rameaux obliques, se séparant des VIe, VIIIe et IXe nerfs intercostaux, se continuent presque immédiatement dans les racines du nerf splanchnique naissant à ces endroits. Chez la plupart des Mammifères, le splanchnique et le tronc forment une unité anatomique, de sorte qu'il est impossible de suivre à l'œil nu la fusion des rameaux obliques avec le tronc du splanchnique. Néanmoins, les rameaux obliques des derniers segments thoraciques, qui se fondent dans le nerf splanchnique déjà indépendant à ce niveau (comme, par exemple, les rameaux obliques des XIe et XIIe nerfs intercostaux chez le Paca), nous montrent encore cette même disposition que nous venons de décrire.

Mais ce ne sont pas seulement les fibres des rameaux obliques thoraciques qui se continuent dans le nerf splanchnique pour aller ensuite aux viscères, mais également ceux des rameaux obliques lombaires. On peut trouver, chez la plupart des Mammifères, un ou deux rameaux obliques, soit très forts, soit au contraire de très faible taille, dont les fascicules peuvent être suivis dans les nerfs viscéraux, malgré que

ceux-ci aient préalablement traversé le tronc sympathique. Ainsi, par exemple, chez le Céphalophe (fig. 4), le rameau oblique qui se sépare du nerf sous-costal est indépendant du tronc, ou plus exactement un petit fascicule seul le relie avec celui-ci et devient le nerf petit splanchnique, par la suite, pour se continuer vers les ganglions viscéraux. De même, les rameaux obliques naissent du Ier nerf lombaire chez le Chimpanzé, des IIe et IVe chez le Paca, des Ier et IIe chez le Potamochère, se continuent dans les rameaux viscéraux, disposition qu'on peut nettement suivre malgré que ces rameaux aient à traverser le tronc. Chez quelques animaux, le rameau oblique qui se continue — comme nous venons de dire — dans le nerf petit splanchnique, exerce une influence sur le trajet du tronc en lui faisant subir une déviation, semblable en cela à l'influence exercée par le nerf grand splanchnique. Les deux faits suivants confirment encore que les rameaux obliques lombaires se continuent dans des rameaux viscéraux : 1° le dernier rameau viscéral naît presque toujours à l'endroit où le dernier rameau oblique atteint le tronc (fig. 1-3) ; en d'autres termes, des rameaux viscéraux existent seulement dans les territoires où il y a des rameaux obliques; et, inversement, des rameaux obliques n'apparaissent qu'aux territoires où des rameaux viscéraux prennent naissance; 2° les rameaux viscéraux naissent aux mêmes points du tronc où les rameaux obliques l'atteignent, et se continuent ensuite dans la direction que suivent les rameaux obliques avant d'arriver au tronc.

Oiseaux, Amphibiens, Reptiles (fig. 5-7). — Chez les autres vertébrés, les ganglions du tronc sympathique sont étroitement unis aux nerfs spinaux, de sorte qu'il ne peut être question d'existence de rameaux communicants dans le sens macroscopique. Cependant, l'étude des rapports des rameaux viscéraux avec le tronc nous montre des faits intéressants. Chez les Oiseaux (fig. 5), *les dimensions du tronc et de ses ganglions sont proportionnelles aux dimensions du nerf spinal correspondant*; dans les segments correspondants aux membres, le tronc est plus gros et les ganglions plus grands, alors que, par exemple, dans la partie thoracique, le tronc est mince, les ganglions petits. Les forts rameaux viscéraux, allant aux organes abdominaux, naissent précisément dans la partie thoracique ; ils sont beaucoup plus gros que le tronc. La naissance de rameaux viscéraux n'exerce cependant aucune influence ni sur la grosseur du tronc, ni sur la grandeur des ganglions, ce qui montre clairement *qu'il n'existe aucun rapport entre le nerf viscéral et le tronc*. Chez les Crocodiliens (fig. 6), le tronc et les ganglions se comportent comme chez les Oiseaux, mais il y a moins de régularité; néanmoins, dans la partie thoracique, nous retrouvons la même relation entre le tronc sympathique de faible calibre et les forts rameaux viscéraux naissant dans cette région. Chez les Anoures (fig. 7), nous retrouvons encore la relation entre le faible tronc et le gros nerf splanchnique qui confirme ce que j'ai énoncé plus haut; j'ai trouvé aussi *des rameaux viscéraux complètement indépendants* du tronc naissant du Ve au VIIIe nerf, et en partie s'unissant au nerf splanchnique, en partie allant directement au rein.

Ces études macroscopiques m'ont amené à attirer l'attention sur le fait que, *dans le système sympathique, deux parties semblent pouvoir*

être distinguées : une partie viscérale et une partie pariétale. Les racines de la partie viscérale sont représentées par les rameaux communicants obliques (blancs) et par les nerfs splanchniques qui leur font suite; son centre (l'endroit où les fibres préganglionnaires deviennent postganglionnaires) *est formé par les ganglions viscéraux* (ganglions cœliaque, mésentérique supérieur et inférieur, etc.), *ses branches innervent les organes. La*

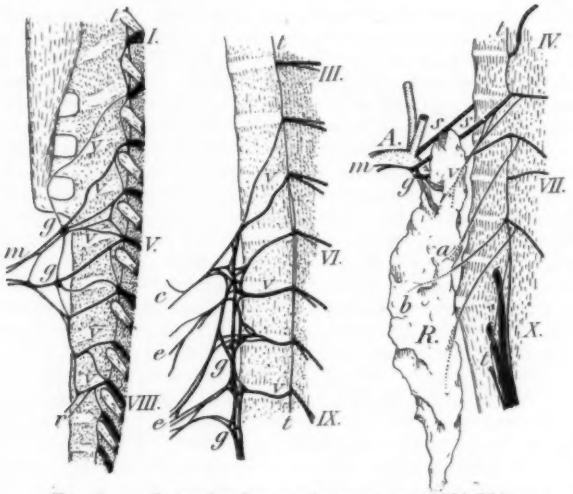

Fig. 5. — *Canard mignon* (*Anas* sp., n° 1931-554).

Partie thoracique, côté gauche. *I.*, *V.*, *VIII.*, les premier, cinquième et huitième nerfs thoraciques. *g.*, ganglions cœliaques. *m.*, plexus mésentérique. *r.*, rameaux rénaux. *t.*, le tronc sympathique. *v.*, nerfs viscéraux.

Fig. 6. — *Crocodile* (*Crocodilus crocodilus* L., n° 1921-264).

Partie thoracique, côté gauche. *III.*, *VI.*, *IX.*, les troisième, sixième et neuvième nerfs thoraciques. *c.*, rameaux cardiaques. *e.*, rameaux gastriques. *g.*, ganglions cœliaques dispersés. *t.*, le tronc sympathique. *v.*, nerfs viscéraux.

Fig 7. — *Grenouille* (*Bufo marinus* L., n° 1885-37).

Partie thoraco-lombaire, côté gauche. *IV.*, *VII.*, *X.*, les quatrième, septième et dixième nerfs spinaux. *A.*, l'aorte. *R.*, rein gauche. *a.*, nerfs viscéraux indépendants du tronc sympathique. *b.*, nerf viscéral. *g.*, ganglion cœliaque. *m.*, plexus mésentérique. *r.*, nerfs rénaux venant du ganglion cœliaque. *s.*, les nerfs grands splanchniques. *t.*, le tronc sympathique. *v.*, nerf viscéral du rein gauche, anastomosant avec le grand splanchnique.

partie pariétale est représentée par le tronc sympathique; le centre de cette partie est formé par les ganglions du tronc, ses branches par les rameaux communicants transversaux (gris) qui amènent les fibres sympathiques aux territoires innervés par les nerfs spinaux. Une différence importante existe entre les centres des deux parties : les ganglions de la partie viscérale se trouvent situés aux racines des viscères, ils sont impairs;

la partie pariétale a des rapports avec les nerfs spinaux et ses ganglions se présentent conformément aux particularités des nerfs spinaux en disposition métamérique. Le fait que quelques-unes des formations apparte-

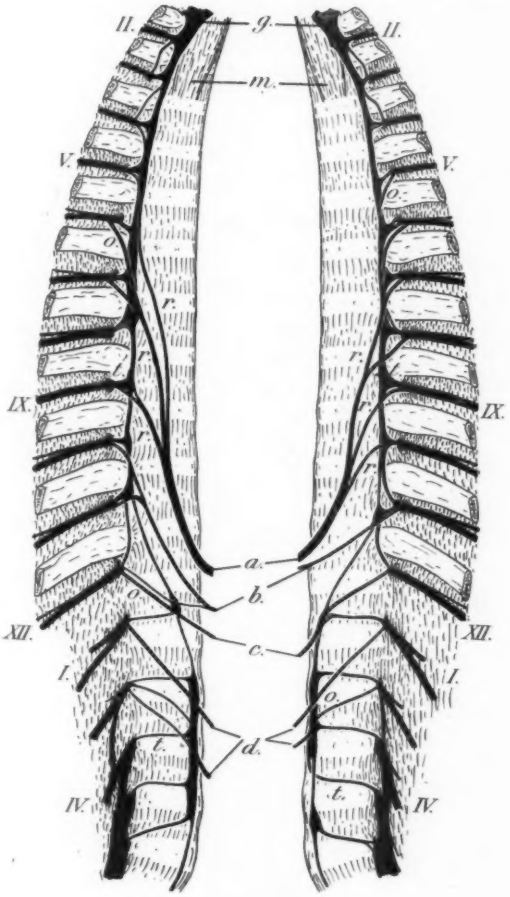

FIG. 8. — *L'Homme, nouveau-né*
Partie thoraco-lombaire, côtés droit et gauche. Type simple.

nant à la partie viscérale (par exemple : grand et petit nerfs splanchniques, rameaux viscéraux lombaires) exercent une influence sur l'anatomie de la partie pariétale (précisément sur le tronc sympathique),

peut être considéré comme une manifestation morphologique de l'importance plus grande de la partie pariétale.

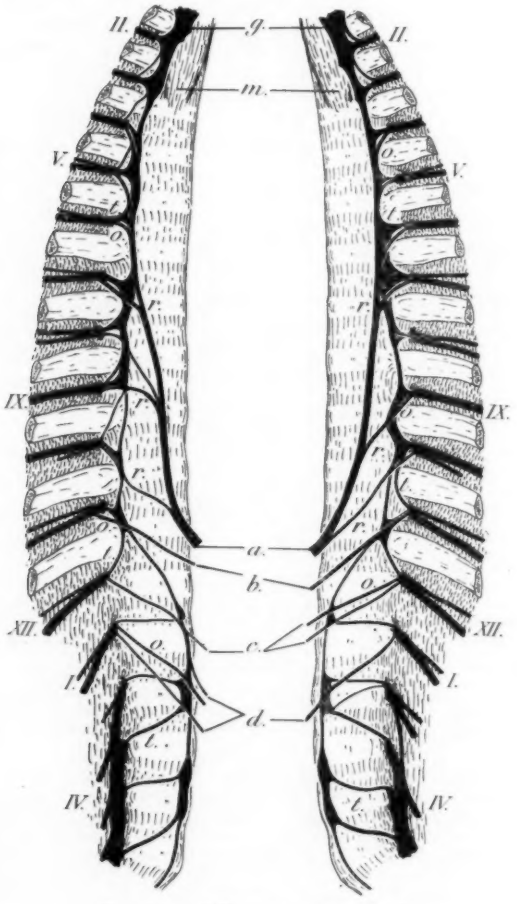

FIG. 9. — *L'Homme, nouveau-né.*
Partie thoraco-lombaire, côtés droit et gauche. Type compliqué.

L'HOMME (fig. 8-11). — M. le professeur H. Rouvière ayant aimablement mis à ma disposition des cadavres humains, j'ai pu étudier, dans le laboratoire d'anatomie de la Faculté de Médecine, les rapports entre

les rameaux communicants et les nerfs viscéraux chez l'Homme. Ayant remarqué que ces rapports se présentent plus nettement chez le nou-

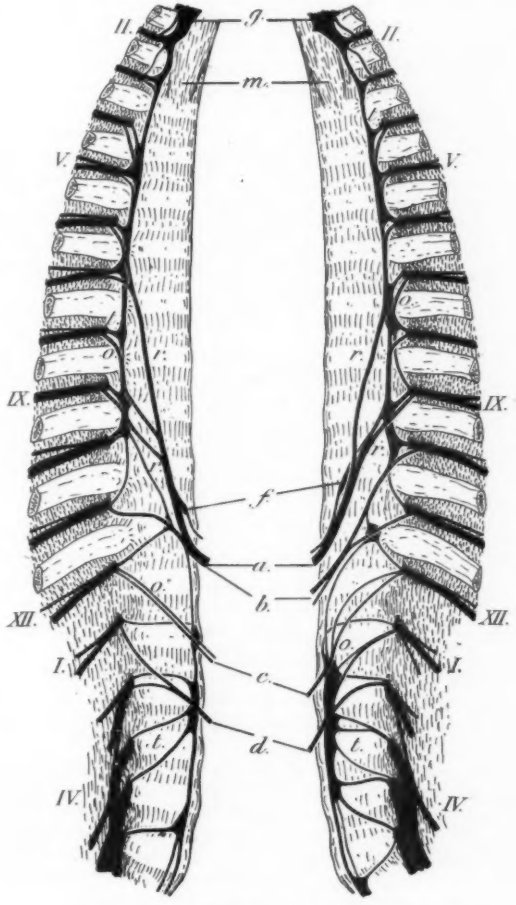

FIG. 10. — *L'Homme, nouveau-né.*
Partie thoraco-lombaire, côtés droit et gauche. Type compliqué.

veau-né et l'enfant que chez l'adulte, j'ai eu recours surtout aux premiers.

Les résultats de mes dissections ont été très comparables à ceux qu'ont donnés mes études sur le Gorille et le Chimpanzé, en un mot sur

ceux des Anthropoïdes que j'ai eu l'occasion jusqu'ici d'étudier. Comme seule différence, je dois mentionner que, chez le Gorille, dans la région thoracique, un grand nombre de grêles fascicules du tronc couvrent presque complètement les ganglions. D'autre part, le nombre plus grand des rameaux communicants, les fréquentes divisions et fusions ganglionnaires modifiant les trajets des rameaux communicants, rendent plus difficile la distinction précise des deux sortes de rameaux. Chez le Chimpanzé, ces formations étant moins compliquées montrent encore plus d'analogie avec l'Homme.

La partie thoracique du *tronc sympathique* de l'Homme se trouve située jusqu'à la dernière côte, contre les têtes costales, où immédiatement devant elles, subissant ensuite dans la partie lombaire un déplacement en avant du fait de la présence du muscle psoas. Sa disposition, par rapport aux corps vertébraux, est postéro-latérale dans la partie thoracique, devenant antéro-latérale dans la région lombaire. Les ganglions du tronc se fondent entre eux fréquemment dans les deux régions thoracique et lombaire, ces fusions exerçant une influence sur le trajet des rameaux communicants, plus particulièrement sur celui des rameaux transversaux.

Le trajet *des rameaux communicants transversaux (t)* peut se trouver modifié dans les cas où le ganglion correspondant (à la suite de sa fusion complète ou non) se déplace vers le haut ou vers le bas. Dans le premier cas, le rameau présente une obliquité ascendante; dans le second, une obliquité descendante. Malgré un trajet analogue dans ces cas, on peut distinguer les rameaux transversaux des rameaux obliques par leur couleur, ainsi que par le fait que les premiers appuyés contre les vertèbres se trouvent plus rapprochés de la ligne médiane que les derniers.

Les rameaux communicants obliques (o) se présentent à partir du IIIe ou IVe segment thoracique, jusqu'au IIe ou IIIe segment lombaire. Leur direction est à peu près la même dans tous les segments, étant donné qu'ils se dirigent en bas et en avant sous un angle qui est toujours de l'ordre de 40° à 50° (rarement un peu plus petit ou plus grand). Dans la partie thoracique, le tronc étant situé près de la sortie des nerfs spinaux, les rameaux obliques qui ont une direction invariable atteignent le tronc déjà au-dessous du ganglion correspondant; dans la partie lombaire, par contre, le tronc se trouvant plus loin des nerfs spinaux, mais les rameaux gardant toujours la même direction, ceux-ci atteignent le tronc plus bas, au niveau du ganglion suivant. Dans les cas où les deux sortes de rameaux s'unissent en un tronc commun, ce qu'on peut observer quelquefois chez l'adulte, on reconnaît le rameau oblique par sa couleur blanche et par le fait qu'il occupe toujours la partie extérieure du rameau commun (1).

En ce qui concerne les rapports qui existent chez l'Homme, entre les rameaux communicants obliques et les nerfs viscéraux, les parties thora-

(1) Les rameaux communicants ayant un trajet oblique dirigé vers le bas ne sont pas les seuls représentants des rameaux blancs. Les rameaux qui, pour aller au ganglion stellaire, partent des premiers segments thoraciques, font partie de ce même groupe. Ces rameaux communicants blancs ayant une ascension oblique, dont il n'existe pas de description leur donnant l'importance qu'ils méritent, vont faire l'objet d'une prochaine publication dans laquelle je vais rendre compte de mes recherches sur l'anatomie du tronc sympathique thoracique et des rameaux communicants correspondants.

ciques et lombaires se comportent différemment, pareillement en cela à ce que nous avons vu chez les Animaux.

Dans la partie lombaire, plus exactement dans la région au-dessous de la dernière côte, nous trouvons à peu près les mêmes conditions que chez les Mammifères. S'il est vrai que, chez l'Homme, l'on ne voit pas de rameaux communicants obliques se continuant dans des branches viscérales lombaires, et qui soient indépendants du tronc sympathique, les constatations suivantes faites sur des animaux gardent leur valeur chez l'Homme : 1° le dernier rameau viscéral naît presque toujours à l'endroit où le dernier rameau oblique atteint le tronc (fig. 8-10); en d'autres termes, des rameaux viscéraux existent seulement dans les territoires où il y a des rameaux obliques; et, inversement, des rameaux obliques n'apparaissent qu'aux territoires où des rameaux viscéraux prennent naissance; 2° les rameaux viscéraux naissent aux points du tronc où les rameaux obliques l'atteignent, et se continuent ensuite dans la direction que suivent les rameaux obliques avant d'arriver au tronc; 3° le nombre des rameaux obliques et des branches viscérales, dans cette région, est identique, étant donné qu'à chaque rameau oblique correspond une branche viscérale ayant la même direction et les mêmes dimensions. Si les régularités que nous venons de constater nous permettent déjà de supposer que les branches viscérales sont la continuation directe des rameaux obliques, dans certains cas une dissection minutieuse permet de suivre macroscopiquement les fascicules plus forts dans leurs passages à travers les ganglions du tronc. Dans les cas où les fascicules, au lieu de passer dans la profondeur, se trouvent près de la surface du ganglion, — ce qui s'observe fréquemment aussi bien chez les Mammifères que chez l'Homme, — il suffit d'exercer une simple traction sur la branche viscérale pour pouvoir nettement observer cette continuité.

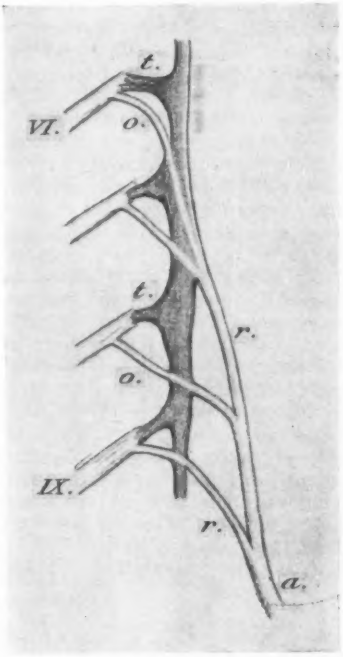

FIG. 11. — *L'Homme, nouveau-né.* Quatre segments thoraciques. Les racines splanchniques sont la continuation des rameaux communicants obliques. *a.*, nerf grand splanchnique. *o.*, rameaux communicants obliques (blancs). *r.*, racines splanchniques. *t.*, rameaux communicants transversaux (gris). *VI.*, *IX.*, sixième et neuvième nerfs intercostaux.

Dans la partie thoracique, les fascicules blancs des premiers trois ou

quatre rameaux communicants obliques (au niveau des segments III à VI) se perdent dans la substance du tronc, augmentant l'épaisseur de celui-ci pour reparaître de nouveau à la hauteur de la VIIe vertèbre, où ils forment, se détachant du tronc, la racine supérieure du nerf grand splanchnique. Entre les VIIe et XIe segments thoraciques, *les racines des nerfs grand et petit splanchniques font la continuation, visible à l'œil nu, des rameaux communicants obliques correspondants ;* les fascicules des rameaux obliques — comme cela arrive quelquefois déjà dans la région lombaire — n'entrent pas dans la profondeur du tronc, mais donnent l'impression d'être appliqués seulement contre celui-ci, leur couleur blanche permettant de les distinguer aisément (fig. 11).

Par conséquent, nous trouvons aussi chez l'Homme que les fibres des rameaux obliques peuvent être suivis à l'œil nu dans les nerfs splanchniques et les branches viscérales lombaires. Il s'ensuit naturellement que *les rameaux obliques ont la même valeur que les nerfs viscéraux.* C'est précisément cette constatation qui donne une importance pratique à la question.

J'ai déjà attiré l'attention sur le fait que, pendant que le rameau communicant oblique, se comportant en rameau blanc, porte des fibres préganglionnaires et sensitives pour les viscères abdominaux, sa coupure n'exerce d'influence que sur ce terrain, le rameau communicant transversal ou gris lui envoie les fibres postganglionnaires au nerf spinal, sa coupure donnant lieu, dans le territoire du nerf spinal, à des phénomènes s'expliquant par une influence sympathique (hyperémie, diminution de la sécrétion sudorale, etc.). Par la séparation des deux sortes de rameaux, nous avons la possibilité d'influencer séparément seulement la fonction sensitive et préganglionnaire des viscères abdominaux, ou seulement la fonction signalée des fibres postganglionnaires. Ces études montrent, en outre, *qu'il faut d'autant plus épargner les rameaux communicants blancs (obliques), leur section étant équivalente à la section du splanchnique qui, elle, est susceptible d'amener la mort* (1).

EXPLICATION DES LETTRES EMPLOYÉES
DANS LES FIGURES 1-4 ET 8-10.

II., V., IX., XII., les deuxième, cinquième, neuvième et douzième nerfs thoraciques.
I., IV., les premier et quatrième nerfs lombaires.
D., diaphragme.
a., nerf grand splanchnique.
b., nerf petit splanchnique.
c., nerfs viscéraux aux ganglions rénaux et spermatiques.
d., nerfs viscéraux aux ganglions mésentériques inférieurs.
f., ganglions du nerf grand splanchnique.
g., ganglion stellaire.
m., le muscle long du cou.
o., rameaux communicants obliques.
r., racines du nerf grand splanchnique.
s., ganglion semi-lunaire.
t., rameaux communicants transversaux.

(1) Des études histologiques concernant les rapports entre les rameaux communicants et les nerfs viscéraux sont en cours.

SUR UN CAS DE RUPTURE D'HYDROCÈLE

par

André Bocquentin.

J'ai l'honneur de vous rapporter une observation assez rare de rupture d'hydrocèle.

Un malade, M. F... (Louis), âgé de cinquante et un ans, entre dans le service de notre maître, M. Chevassu, le 16 octobre 1931, pour une volumineuse tuméfaction de la bourse droite.

Depuis deux ans environ, il était porteur d'une hydrocèle droite qu'il n'avait pas voulu faire opérer, malgré l'avis de son médecin. Le 15 octobre, sans qu'il ait ressenti de douleur, il s'aperçut par hasard, en se couchant, que la bourse droite avait doublé de volume et que la verge était œdématiée. Le lendemain, il constatait l'apparition d'une large ecchymose des bourses et de la verge, ce qui le décida à entrer à l'hôpital.

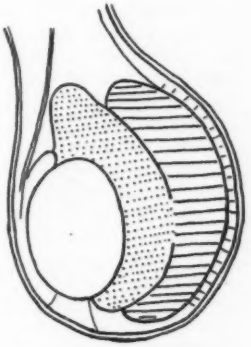

Rupture d'hydrocèle.

a., hydrocèle.

b., hématome.

A son entrée, on constate que la bourse droite est grosse comme le poing. Elle constitue une tuméfaction piriforme, dure, légèrement douloureuse à la pression. La peau est violacée sur la face antérieure du scrotum. Cette teinte ecchymotique remonte à un travers de doigt au-delà de l'arcade crurale et sur la verge qui est œdématiée. La peau scrotale est adhérente aux plans profonds au niveau de la face antérieure, où elle ne se laisse pas plisser ; en arrière, au contraire, elle est parfaitement libre. Cette tuméfaction, qui occupe la bourse droite, est opaque, même en chambre noire. On ne peut y reconnaître l'épididyme ni pincer la vaginale; en bas et en arrière, on peut repérer le testicule par sa sensibilité spéciale.

A gauche, l'examen montre que le testicule et l'épididyme sont normaux. Les urines sont claires dans les trois verres. Au toucher rectal, on sent une prostate légèrement augmentée de volume. Tous les autres appareils sont normaux.

Tension artérielle, 15-8; urée sanguine, 0,38 ; temps de saignement, 5 minutes; temps de coagulation, 8 minutes.

Du 16 au 19, la température s'élève jusqu'à 38°7, puis revient à la normale. Peu à peu, l'œdème de la verge disparaît et l'ecchymose pâlit.

En présence de ce tableau clinique, M. Chevassu porte le diagnostic de rupture d'hydrocèle et nous charge d'intervenir.

Après anesthésie locale, je pratique, le 28 octobre dernier, une incision inguino-funiculaire droite, comme mon maître, M. Chevassu, l'emploie toujours pour les opérations testiculaires.

Cette incision est un peu agrandie vers le bas. J'arrive rapidement sur une sorte de poche remplie de caillots de sang. Cette poche est limitée d'une part par la fibreuse et d'autre part par la vaginale. Ces caillots sont évacués avec une compresse; à ce moment, il s'écoule de la cavité vaginale un demi-verre de

liquide séro-sanglant. Cet écoulement s'est fait par un orifice irrégulier situé sur la face antérieure de la vaginale. Les bords de cet orifice sont déchiquetés et fort minces, tandis que la vaginale s'épaissit progressivement à partir de cet orifice. J'agrandis alors cette déchirure, j'excise une partie de la vaginale et pratique son retournement après avoir constaté l'intégrité du testicule et de l'épididyme. La plaie est largement lavée à l'éther et fermée avec des crins. Un petit drain de sécurité est mis en place.

Les suites opératoires furent des plus simples. Le drain fut enlevé le quatrième jour et les fils le septième. Le 4 novembre, l'opéré sort de l'hôpital, la cicatrisation est complète, la bourse droite est encore un peu plus volumineuse que la gauche. Il est revu le 20 en excellent état. Les deux bourses ont un volume sensiblement égal.

Cette observation de rupture d'hydrocèle présente quelques particularités. D'abord, elle fut spontanée et indolore. Le plus souvent, en effet, ces ruptures surviennent à la suite d'un traumatisme plus ou moins violent. Même lorsqu'elles sont spontanées, en général, une certaine douleur accompagne leur début.

D'autre part, dans le cas présent, la rupture d'hydrocèle n'a pas donné un hématome para-vaginal pur; l'épanchement sanguin a dépassé la paroi superficielle de l'hématome, en l'espèce la fibreuse, pour diffuser dans le tissu cellulaire qui était infiltré, ce qui explique l'ecchymose et l'adhérence de la peau scrotale aux plans profonds, au niveau de la partie antérieure du scrotum (cf. figure).

Dans le mécanisme de ces ruptures spontanées d'hydrocèle, on invoque généralement deux causes :

L'augmentation de pression et de volume de l'hydrocèle se manifestant pendant les quelques jours qui précèdent la rupture; ce ne fut pas le cas dans notre observation.

Les lésions de la vaginale; celle-ci, en effet, n'était pas normale. Elle s'épaississait en se rapprochant du testicule, alors qu'elle était très mince près de la déchirure. Cependant, nous n'avons pas remarqué de plaques jaunes de dégénérescence granulo-graisseuse, comme le fait a été signalé.

A PROPOS DES VARIATIONS MORPHOLOGIQUES DES TUMEURS MÉDIASTINO-PULMONAIRES DANS LEUR FORME PRIMITIVE ET DANS LEURS MÉTASTASES

par

Ch. Grandclaude, Nuytten et Hémery.

On a beaucoup discuté, ces derniers temps, sur certaines variétés de tumeurs du poumon qui occupent à la fois le médiastin et le parenchyme pulmonaire, et qui ont par ailleurs une morphologie telle que différents auteurs les ont appelées sarcomes à cellules rondes ou à petites cellules fusiformes, rattachant tour à tour leur origine à la trame pulmonaire, aux ganglions du médiastin ou bien à des nodules lymphoïdes intrapulmonaires. Il paraissait, au premier abord, assez logique, étant donné l'aspect histologique et le siège à prédominance médiastinale de ces néo-

plasies, d'imaginer leur point de départ dans le conjonctif en les considérant comme des sarcomes.

Plus récemment, d'autres auteurs ont pensé que, dans la majorité des cas, il ne s'agissait pas de sarcomes, mais de tumeurs d'origine épithéliale; ils se basaient, pour défendre cette thèse, sur un certain polymorphisme des éléments constituant la tumeur, et aussi sur la disposition parfois palissadique des cellules, sur leur agencement autour de cavités, sur leur morphologie qui n'est pas toujours celle de cellules rondes, mais aussi ovoïdes (cellules en grains d'avoine).

Il est du plus haut intérêt de fixer l'origine de ces tumeurs médiastino-pulmonaires par une étude histologique approfondie dans le cadre conjonctif ou épithélial. La question est d'importance. Ces tumeurs n'ont pas toujours, en effet, le même comportement devant les rayons : les unes régressent complètement de telle façon que l'on peut constater une absence de récidive pendant plusieurs années; dans d'autres cas, au contraire, les améliorations que l'on observe sont très provisoires et ne se maintiennent que pendant quelques mois; il s'agit là, très certainement, de tumeurs d'origine très différente. A ne regarder que les tumeurs primitives elles-mêmes, on n'a que peu d'arguments pour établir entre elles une discrimination anatomique. Sans doute, les aspects palissadiques et la forme ovoïde des éléments sont à retenir, mais ce ne sont là que des nuances et l'image générale est bien celle d'un sarcome. Au contraire, si ces tumeurs se sont extériorisées par des métastases ganglionnaires, on peut avoir parfois des aspects morphologiques si particuliers, que l'on n'hésite pas à faire, comme dans l'observation que nous allons rapporter ici, le diagnostic ferme d'épithélioma.

Cette observation provient d'une malade qui présenta, dès le début de son affection, un syndrome médiastinal intense et qui par ailleurs, radiologiquement, montrait une masse tumorale qui occupait son médiastin, débordant largement sur un hémi-thorax.

Cette malade est venue nous trouver pour la première fois en octobre 1930, huit mois après le début de la maladie. Début insidieux par des troubles sensitifs au niveau des membres supérieurs : picotements, fourmillements, sensation de doigt mort; puis progressivement, augmentation de volume des mains et des avant-bras, dyspnée légère. Peu à peu ces symptômes s'accentuent et nous nous trouvons en présence d'une femme âgée de cinquante ans, assise sur son lit, respirant difficilement, le visage bouffi, violacé, les yeux exorbités, les paupières et les joues œdématiées, les lèvres éversées, le cou énorme, le thorax et les bras doublés de volume, les seins tendus contrastant avec la flaccidité du ventre et la gracilité des membres inférieurs.

A un examen plus approfondi, on note au niveau du cou la présence de petits ganglions, de circulation superficielle sur le devant du thorax. Sans signes fonctionnels autres que la dyspnée, on trouve un souffle bronchique exagéré et tous les signes stéthacoustiques d'un épanchement pleural bilatéral. A la ponction, liquide clair, citrin, à droite; chyliforme, à gauche.

Examen du cœur difficile à cause de l'œdème thoracique et du gonflement des seins. Le rythme est régulier à 100, le timbre un peu assourdi, l'intensité diminuée.

Pas de bruit surajouté à l'orifice mitral, pas de souffle à l'aorte, mais le deuxième bruit n'est pas aussi distinct que d'habitude.

Les pouls radiaux sont synchrones entre eux, de même que les pulsations fémorales; il n'y a pas de retard entre les pouls radial et fémoral.

Les autres appareils sont sensiblement normaux; l'appétit est conservé, il y a un peu de difficulté à avaler; les digestions ne sont pas pénibles.

Foie débordant de un travers de doigt, un peu gros.

Rate normale, pas d'ascite.

Rien au point de vue urinaire.

Au point de vue génital, ménopause il y a un an ; présence, au toucher vaginal, d'un petit polype du col.

Au point de vue nerveux, rien d'anormal ; pas de prurit, les organes des sens sont intacts.

En résumé : syndrome médiastinal à prédominance antérieure provoquant des compressions de la trachée, de la veine cave supérieure, un peu de l'œsophage, sans atteinte des récurrents, du sympathique ni des nerfs intercostaux, ni de la veine cave inférieure.

Les examens de laboratoire, pratiqués en septembre 1930, montrent Bordet-Wassermann négatif. Urée : 0,40.

Sang. — Globules rouges : 4,600.000; globules blancs : 5200; G. = 0,85. Hémoglobine : 75 %. Formule leucocytaire: lymphocytes, 7 %; moyens monos, 22 %; monocytes, 3 % ; polynucléaires neutrophiles, 68 %.

Liquide pleural. — Nombreux leucocytes: lymphocytes, 97 %; polynucléaires, 3 %. Nombreuses cellules épithéliales en placard, pas de microbes. Culture : les milieux ensemencés sont restés stériles.

La *radiographie* du thorax montre une transparence normale des deux tiers supérieurs des deux plages pulmonaires.

Les zones diaphragmatiques sont plus floues et leurs limites diffuses des deux côtés.

Scoliose à convexité gauche dorsale supérieure.

Les vertèbres apparaissent floues. L'ombre cardiaque est noyée dans une ombre surajoutée ayant une aire presque carrée s'étendant depuis le premier espace intercostal jusqu'au diaphragme. L'apparence de cette ombre est homogène. A droite, elle déborde largement sur le hile envahissant le poumon droit, ayant dans sa partie la plux externe un aspect trabéculaire ; à gauche, le contour est régulier, ne déborde pas sur le poumon.

On vide les plèvres pour diminuer l'oppression, permettre à la malade de s'allonger, et on institue un traitement à la radiothérapie profonde : dose totale, 16.000 R. par quatre portes d'entrée. Traitement espacé en un mois.

Les résultats sont rapides. Tous les signes du syndrome médiastinal s'estompent et la malade sort de l'hôpital très améliorée, son état lui permettant de revenir de chez elle à pied pour les séances de R. P. Elle se croit en bonne voie de guérison, tellement l'amélioration est manifeste; cependant, elle n'est pas guérie.

Revue à la consultation du Centre anticancéreux, un mois et demi après sa sortie de l'hôpital, on note à ce moment la quasi disparition de toute masse ganglionnaire, ainsi que de tous les symptômes de compression, et un examen radioscopique montre la rétrocession de la tumeur médiastinale.

La malade est hospitalisée dans le service en mai 1931, parce qu'elle est très fatiguée et de plus en plus dyspnéique, qu'elle souffre d'un peu partout et qu'il lui est actuellement impossible de marcher.

Les signes fonctionnels sont augmentés, mais l'aspect clinique est semblable à ce qu'il était lors de la première hospitalisation ; la face et le cou ont des œdèmes aussi volumineux, sauf à droite l'hémithorax et le bras.

On note une circulation cave supérieure, cave inférieure, plus importante surtout sur la ligne axillaire.

Au cou, grosse tumeur ganglionnaire à droite dans laquelle on fait une biopsie. Adénopathies multiples, mais moins volumineuses à gauche.

L'examen montre un épanchement pleural, bilatéral volumineux.

Le cœur a un rythme embryocardique, sans souffle, mais une intensité diminuée dans la région mésocardiaque.

Rien de nouveau au point de vue abdominal.
Œdème dyscrasique aux membres inférieurs.
On laisse la malade se reposer quelques jours avant de la traiter, mais les

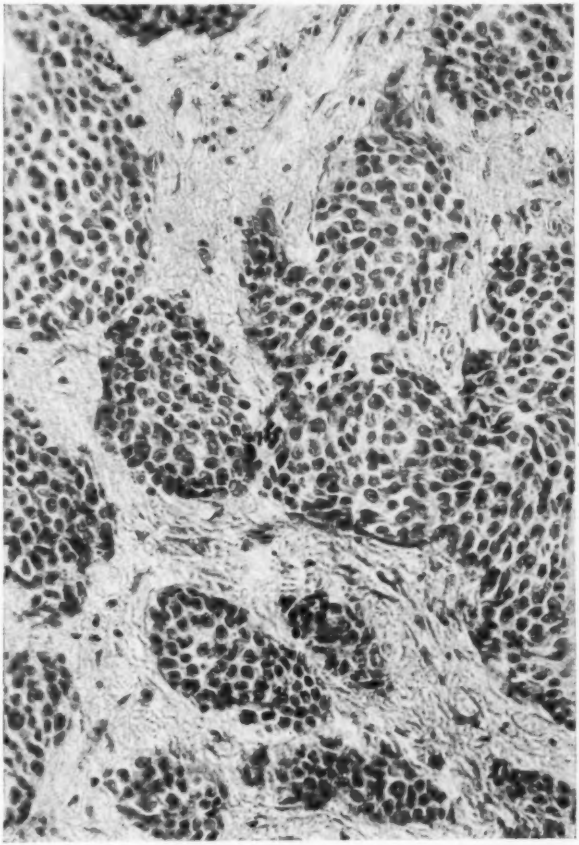

FIG. 1. — *Métastase ganglionnaire : image d'épithélioma.*

événements se précipitent. On n'a pas le temps de faire de radiothérapie profonde.

La malade fait plusieurs crises qui commencent ainsi : augmentation de la dyspnée, perte de connaissance, cyanose intense du visage, mousse blanchâtre au niveau de la bouche, mouvements cloniques généralisés, puis au bout de quelques instants, elle revient à elle, se demandant ce qui lui est arrivé.

Rien n'arrête cette évolution rapide, ni la thoracentèse, ni les toni-cardiaques, ni la saignée.

La malade meurt dans l'une de ces crises.

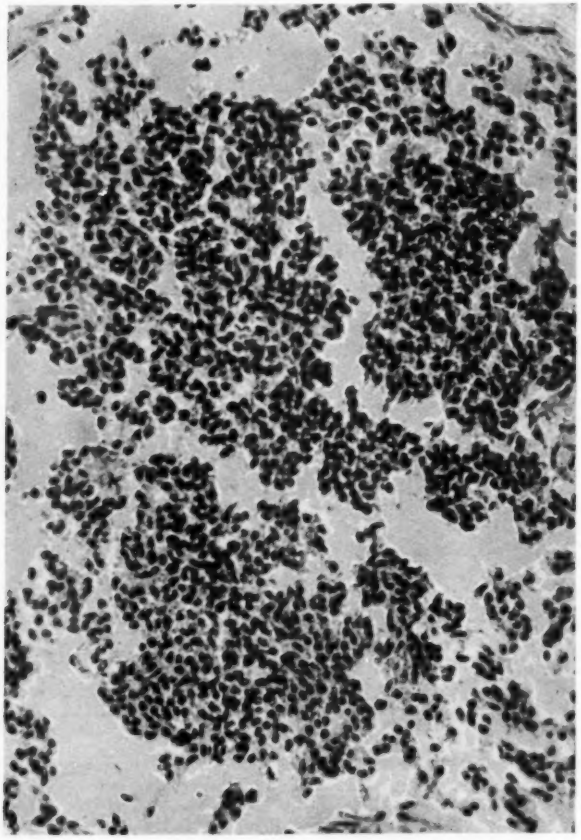

FIG. 2. — *Tumeur primitive médiastino-pulmonaire : aspect sarcomateux.*

Examen des liquides pleuraux semblable à celui fait précédemment : absence de cellules néoplasiques.

AUTOPSIE. — L'aspect extérieur du cadavre montre une diminution de l'œdème sus-diaphragmatique. Les téguments ont perdu leur cyanose.

Ouverture en volet. Le péritoine pariétal antérieur est libre. Au-dessus du

diaphragme, il faut sculpter le plastron sternal dans une masse néoplasique qui englobe tous les viscères thoraciques.

Cette masse, à la coupe blanchâtre, fibreuse, s'étend du diaphragme aux ganglions du cou et émet latéralement des prolongements dans les deux poumons. Nombreuses métastases osseuses sur les côtes et le sternum ; métastases pleurales des deux côtés avec liquide abondant, citrin à droite, laiteux à gauche.

On fait une éviscération totale.

La trachée et les récurrents sont englobés dans la masse. En arrière, également, la tumeur se prolonge jusqu'à la paroi ; il est probable que le sympathique est englobé dans la masse. Le calibre intérieur de la trachée est très peu diminué. Continuité intime, surtout à droite, du parenchyme pulmonaire, avec la tumeur. Poumons œdémateux avec métastases.

Tout le pédicule cardiaque est enserré dans la tumeur. Un peu de liquide dans le péricarde avec métastases sur celui-ci aussi bien sur le feuillet pariétal que sur le feuillet viscéral.

Cœur un peu gros, suffisant.

Métastase dans le muscle cardiaque.

Les vaisseaux des pédicules sont complètement compris dans la tumeur qui englobe en même temps l'œsophage. Gros ganglions sous le fascia endothoracique, contre la colonne vertébrale, qui intéressent le sympatique.

Rien à l'estomac, foie augmenté de volume, sans métastase, avec un gros calcul dans la vésicule que rien dans le passé de la malade ne faisait prévoir.

Rate assez grosse, sans métastase.

Nombreux noyaux néoplasiques dans le pancréas.

Quelques ganglions néoplasiques latéro-aortiques et un ganglion néoplasique dans le méso-appendice.

Reins : pas de métastases, ils sont un peu gros, rouges, le gauche contient un kyste de la grosseur d'une mandarine.

Utérus petit, scléreux avec, à sa surface, deux nodosités dures, blanchâtres, qui semblent être des métastases.

Vessie normale.

L'encéphale présente surtout un œdème extrêmement marqué de la pie-mère, sans autre lésion à la coupe.

L'examen histologique du *ganglion* prélevé par biopsie montre la présence d'une prolifération de cellules néoplasiques polyédriques, à pans coupés, avec un abondant protoplasma éosinophile et un noyau pâle. Ces cellules sont groupées en boyaux séparés par de larges bandes fibreuses et donnent une image absolument indiscutable d'épithélioma.

Par contre, l'examen d'un fragment de la tumeur primitive médiastino-pulmonaire offre un aspect tout différent avec une pullulation de cellules de petites tailles, arrondies ou très légèrement ovalaires et qui, par leur morphologie et leur groupement, pourraient faire songer à un sarcome. Même aspect sarcomateux dans les métastases pancréatique et cardiaque.

Cette observation met donc en évidence une affection qui se manifeste tout d'abord par un syndrome médiastinal qui conduisit rapidement la malade à la mort, malgré la régression provisoire d'une tumeur que la radiothérapie réussit à maintenir ainsi pendant quelques mois.

Nous sommes sûrs, d'après l'examen du ganglion métastasique biopsié, que cette tumeur médiastino-pulmonaire à cellules rondes, aux caractères histologiques ambigus, est bien en réalité un épithélioma, car si l'on peut voir des tumeurs de nature épithéliale prendre morphologiquement une allure de sarcome, on ne voit jamais de sarcome prendre les caractères d'un épithélioma.

Avant d'avoir pratiqué la biopsie ganglionnaire qui nous permit de

préciser le diagnostic de cette lésion, nous avions hésité entre les diverses possibilités suivantes : sarcome ganglionnaire, lymphogranulomatose, cancer médiastino-pulmonaire.

La négativité des recherches hématologiques et de certains signes cliniques nous avait rapidement éloignés du diagnostic de lymphogranulomatose.

Si nous rapprochons les images radiologiques de cette tumeur de son aspect anatomo-clinique, nous en arrivons à la conclusion suivante : c'est que, parmi les tumeurs médiastino-pulmonaires à cellules rondes se révélant parfois tout d'abord par un syndrome médiastinal et qui montrent une image radiologique d'envahissement asymétrique du médiastin et du parenchyme pulmonaire, il en est qui sont incontestablement d'origine épithéliale. Malgré la régression provisoire de telles tumeurs, il y a lieu de faire des réserves devant la possibilité de récidives assez rapides.

Peut-on, comme le pense Huguenin, qui a étudié d'une façon particulière les tumeurs du médiastin, admettre que les tumeurs médiastino-pulmonaires, que la radiographie révèle asymétriquement disposées dans la cage thoracique, sont *à peu près toujours*, lorsqu'on a pu éliminer la lymphogranulomatose, des tumeurs du poumon, tumeurs épithéliales à cellules rondes, alors que les sarcomes ganglionnaires intrathoraciques occupent, eux, le centre du médiastin, refoulant les deux poumons d'une façon symétrique, au fur et à mesure de leur développement ?

L'observation que nous présentons est en accord avec cette théorie, mais il serait souhaitable qu'un grand nombre d'arguments, comme ceux que nous apportons, permettent de ne plus discuter des conclusions aussi heureusement schématiques.

Discussion. — *M. Doubrow.* — Il est certain que les tumeurs médiastino-pulmonaires ne sont pas toutes de même origine, et leur allure clinique peut être assez différente.

Il existe des tumeurs primitivement médiastinales et dont l'évolution clinique est assez particulière. Barjon (de Lyon), a attiré, dès 1921, l'attention sur ces productions et les a bien étudiées dans la thèse de Longy. Une autre modalité clinique a été étudiée par Roubier et ses élèves.

Mais, à côté de ces tumeurs médiastino-pleuro-pulmonaires, il est nécessaire de faire place aux tumeurs pneumo-pleuro-médiastinales, dont l'observation de Grandclaude offre un bel exemple. Ici, d'ailleurs, l'atteinte pleurale s'est manifestée sous forme d'une pleurésie liquidienne contingente, et non pas comme une phase pleurale autonome appelée, par Huguenin, « tumeur en surface », et que j'ai étudiée, avec M. Bonnamour, dans la thèse de mon élève Montègne, dès 1926, sous le nom de « pachypleurite cancéreuse massive ».

Pour ce qui est de l'origine des tumeurs à « petites cellules », leur évolution, habituellement très rapide, ne permet guère d'identifier le foyer initial au moment de l'autopsie. Je rappellerai cependant que j'ai rapporté ici même, il y a six mois, avec MM. Baudouin et R. Even, une observation où la petite tumeur de la bronche souche droite, encore indépendante de ses métastases, nous a permis de trouver l'origine d'une tumeur de ce type dans l'*assise externe des canaux excréteurs des glandes bronchiques.*

J'insiste sur cette localisation au segment vecteur non sécrétant de ces glandes, ce dernier donnant, par contre, naissance à des cancers mucipares dont Sabrazès et Muratet ont jadis publié la première observation, et sur lesquels Huguenin a si heureusement attiré récemment l'attention.

Pour terminer, je voudrais *opposer* les cancers à petites cellules aux sarcomes du poumon dont j'ai rapporté une observation avec M. Bonnamour, et que nous avons étudiés dans la thèse de Pilot. J'ai eu depuis l'occasion d'en observer encore un cas. Ce sont des tumeurs fort rares et leurs cellules de très grande taille, avec des caractères phagocytaires très accusés, mélangées aux globules de sang à l'intérieur des vaisseaux, ne ressemblent en rien aux « petites cellules ». Je ne crois pas qu'on puisse évoquer les tumeurs à petites cellules à propos de l'histiocytome pulmonaire dont la morphologie, comme je viens de le rappeler, est toute différente.

M. Oberling. — Le fait présenté par M. Grandclaude m'a beaucoup intéressé, parce que j'ai pu faire une constatation tout à fait analogue. Dans le cas que j'ai observé avec mon collègue Morin, de Metz, il s'agissait d'une tumeur pleurale ayant déterminé une compression médullaire.

Les fragments prélevés lors de la biopsie présentaient la structure typique d'une tumeur endothéliale pleurale (cellules cubiques d'aspect épithélial tapissant des cavités sous forme de fentes irrégulières, ou formant le revêtement de formations papillaires).

En examinant les fragments prélevés à l'autopsie, on constate l'aspect typique de la tumeur à petites cellules, où rien ne rappelle plus l'aspect endo-épithélial de la biopsie.

Je me demande donc si, dans certains cas, l'autolyse cadavérique n'est pas pour quelque chose dans la production de ce type histologique particulier de la « tumeur à petites cellules ».

M. Bariéty. — Il nous a été donné d'observer, avec M. Achard, un cancer du poumon occupant tout le lobe supérieur du poumon droit et débordant peu sur le médiastin. L'examen histologique montra qu'il s'agissait d'une tumeur à petites cellules rondes ou fusiformes. Par contre, une métastase hépatique était nettement de type épithéliomateux cubique.

M. Delarue. — Si les métastases, ganglionnaires ou autres, de ces tumeurs « à petites cellules » se présentent parfois avec une morphologie qui rappelle celle des épithéliomas cylindriques, comme dans le cas que vient de rapporter M. Grandclaude, elles gardent plus souvent l'aspect si particulier de la tumeur primitive médiastino-pulmonaire ; ce fait vient à l'encontre de l'hypothèse suivant laquelle les petites cellules tumorales seraient des formes d'autolyse.

La biopsie des ganglions cervicaux métastatiques permet ainsi un diagnostic très précis de la forme histologique de la tumeur pulmonaire.

Ce cancer médiastino-pulmonaire « à petites cellules » réalise d'ailleurs, comme l'a montré Huguenin, un type anatomo-clinique très spécial parmi les autres formes de cancer du poumon. L'image radiologique, le syndrome fonctionnel médiastinal précoce ont permis, chez

plusieurs malades que j'ai observés avec mon maître, M. Bezançon, et mon collègue Oumansky, de prévoir qu'il s'agissait de tumeurs à petites cellules ; la biopsie ganglionnaire est venue, dans tous ces cas, confirmer ces prévisions.

M. René Huguenin. — La communication de M. Grandclaude et de ses collaborateurs, après l'article de MM. Bezançon et Delarue, constitue un nouvel appoint en faveur de l'individualité, au moins relative, que possèdent les tumeurs médiastino-pulmonaires. Ces tumeurs, à l'habitude, sont histologiquement tellement polymorphes et « pseudo-sarcomateuses » que j'avais cru, dans une monographie sur le cancer primitif du poumon, devoir les appeler « tumeurs à petites cellules ». Cette épithète ne préjuge rien quant à l'histogénèse. Elle dépeint simplement un aspect morphologique, inaccoutumé pour des tumeurs qui paraissent bien, si l'on en juge par les caractères divers sur lesquels vient d'insister encore Grandclaude, être, au moins fréquemment, des épithéliomas.

Dans la discussion histologique, on a en effet, semble-t-il, beaucoup trop facilement superposé des arguments morphologiques et des arguments histogénétiques.

Il existe, parmi les tumeurs primitives du poumon, des épithéliomas indiscutables, malpighiens, paramalpighiens, ou cylindriques, voire atypiques, dont l'origine bronchique ou bronchiolaire paraît évidemment certaine. Mais lorsque l'on discute sur la question, il semble que ce n'est pas ainsi qu'il faille poser le problème. Il faut, d'une part, considérer les faits morphologiques, et d'autre part, les hypothèses histogénétiques. Et puis envisager par ailleurs les arguments cliniques.

Or, du point de vue morphologique, existent : d'une part, des aspects d'épithéliomas, avec les sous-variétés précédentes, et, d'autre part, des aspects de tumeurs à petites cellules. Peut-être y a-t-il une troisième variété qu'en France les auteurs lyonnais, et en particulier MM. Bonnamour et Doubrow, ont observée et qu'ils désignent sous le nom d'histiocytomes. Pour moi, bien que j'aie étudié déjà plus de 100 cas de tumeurs pulmonaires, je n'ai jamais eu l'occasion d'en rencontrer ; c'est donc dire que leur pourcentage doit être assez faible, et qu'il faut les considérer comme des faits d'exception, dignes d'être rapportés lorsqu'on les observe.

Du point de vue histogénétique, des arguments (j'en ai décrit personnellement) permettent de montrer l'origine bronchique de certaines tumeurs pulmonaires. On peut donc affirmer qu'il y a des épithéliomas bronchiques ou bronchiolaires *(bronches ou annexes)*. Existe-t-il des tumeurs d'origine alvéolaire ? Beaucoup d'auteurs et moi-même ont cru en observer.

Mais peut-on superposer morphologie et histogénèse ? Les tumeurs bronchiques sont-elles des épithéliomas et les tumeurs alvéolaires des histiocytomes ? Il faudrait pour cela, d'abord, que la structure histiocytaire du revêtement alvéolaire soit démontrée d'une façon patente. L'hypothèse de M. Policard, dans ce domaine, n'est pas encore manifestement confirmée. D'ailleurs, ce terme d'histiocytome mériterait, à lui seul, d'être vivement battu en brèche. L'histiocyte est une cellule absolument indifférenciée et, de toutes façons, le revêtement de l'alvéole n'est pas formé par des histiocytes. Admettons, avec M. Policard, que le revêtement alvéolaire s'apparente au système réticulo-endothélial. Il s'agirait

alors, pour ces tumeurs alvéolaires, au moins dans un certain nombre de cas où les cellules tumorales seraient suffisamment différenciées, de *réticulo-sarcomes*.

L'on en viendrait donc à dire qu'il existe dans le poumon des épithéliomas, de variétés diverses, histogénétiquement bronchiques, et des réticulo-sarcomes (ou histiocytomes, lorsqu'ils ne sont pas différenciés) histogénétiquement alvéolaires.

Cette assertion est pour le moins prématurée et le syllogisme pécherait par la base. La structure précise du revêtement alvéolaire est encore mal connue et la seule tumeur qui pouvait bien être alvéolaire quant à son origine, parmi celles que j'ai observées, était un épithélioma malpighien. Tout ceci ne constitue que des arguments insuffisants. La question reste à l'étude, mais il faut le dire, irrésolue.

Parmi les faits cliniques, il en est qui méritent d'être retenus et qui peuvent même, dans une certaine mesure, constituer des arguments de quelque valeur à l'appui des hypothèses histogénétiques.

Les tumeurs relativement localisées sont presque toujours des épithéliomas (dans l'état actuel de nos connaissances, il n'y a pas de « toujours » en médecine), et c'est un argument trop facile que de citer un cas d'exception. Mais il y a la généralité qui constitue une règle de conduite, sinon absolue, du moins très utile. Ces épithéliomas peuvent avoir une structure variable, malpighiens, cylindriques ou glandulaires.

Les tumeurs très étendues, et surtout celles qui se développent rapidement, en particulier celles qui envahissent le médiastin, sont le plus fréquemment des « tumeurs à petites cellules ».

Il est probable que cette morphologie, dont la cause nous échappe, est surtout le témoin d'une rapide prolifération des cellules tumorales qui va de pair avec une déficience très marquée du stroma conjonctif. Une preuve en suffit : nous avons déjà illustré que des tumeurs qui ont, en certain point, la morphologie d'épithéliomas typiques, se présentent ailleurs comme des « tumeurs à petites cellules ». Il ne s'agit donc, dans de tels cas, que d'une atypie morphologique. On conçoit ainsi que de telles tumeurs soient habituellement très étendues et revêtent fréquemment, parce qu'elles fusent dans les espaces libres du médiastin, le type *médiastino-pulmonaire*. Mais elles peuvent aussi affecter d'autres types anatomo-radiologiques, n'être pas très étendues, voire limitées à la région hilaire, si le malade meurt assez précocement, ou bien encore si les modifications morphologiques, qui transforment l'épithélioma en tumeurs à petites cellules, apparaissent. Tout ceci ne mérite même pas discussion. Il est possible cependant que *certaines* de ces tumeurs à petites cellules aient une histogénèse particulière.

Il n'en reste pas moins, comme le fait remarquer très justement Grandclaude, que l'on peut, l'on doit même pour la pratique, faire des superpositions anatomo-cliniques. Une tumeur limitée, circonscrite, a bien grand chance d'être un épithélioma malpighien ou cylindrique, pas du tout radiosensible avec les moyens que nous employons, et pour lequel, s'il y avait lieu, il faudrait envisager une thérapeutique chirurgicale. Une tumeur étendue, et surtout du type médiastino-pulmonaire, a le maximum de chances d'être une tumeur à petites cellules, dont le syndrome médiastinal s'atténuera facilement par la radiothérapie pénétrante, mais qui récidivera bien vite, comme dans le cas rapporté par les auteurs lillois.

Cette identification anatomo-clinique a encore l'intérêt de différencier ces épithéliomas pulmonaires des lymphomes du médiastin. Ceux-ci, pour la pratique médicale, sont des tumeurs qui fondent bien plus vite encore et parfois ne récidivent pas, ou tardivement.

On peut d'ailleurs tirer de l'argument thérapeutique, qui a autant de valeur que les autres, dans ce domaine controversé, une autre notion utile. S'il existe des histiocytomes du poumon, ou mieux des réticulo-sarcomes, d'origine alvéolaire, ce sont très vraisemblablement des tumeurs fort radiosensibles, car tous les réticulo-sarcomes que nous connaissons possèdent cette exquise radiosensibilité. S'il en est parmi les tumeurs pulmonaires un cas probable, dont l'identification serait tirée de cette argumentation, ce serait ce cas de Rolland, d'une tumeur qui fondit si rapidement que le malade en mourut d'intoxication protéinique.

Mais, en tout cas, il semble que la thèse soutenue par Pilot (de Lyon) et qui divise les tumeurs du poumon en deux types, l'un bronchique et l'autre alvéolaire, l'un épithélioma et l'autre histiocytome vraisemblable, ayant l'un et l'autre des signes cliniques et une évolution différents, soit basée sur un trop petit nombre de faits et ne corresponde pas à la réalité. Des arguments nouveaux ont confirmé pour moi cette opinion que j'ai soutenue déjà.

Quant à l'aspect radiologique de ces tumeurs médiastino-pulmonaires, il n'est évidemment pas à lui seul un argument de certitude. Sans doute, comme le rappelle Grandclaude, la plupart des tumeurs médiastinales pures offrent un aspect radiologique différent. Mais ce critère est tout à fait insuffisant. J'ai eu plusieurs fois l'occasion d'observer, au Centre Anti-cancéreux de Villejuif, dans le service de mon maître le professeur Roussy, des tumeurs purement médiastinales que l'on aurait pu prendre pour des cancers du poumon, de par la seule apparence radiologique. C'est précisément pour essayer de parfaire un diagnostic que l'exploration bronchique, en particulier l'étude du transit des substances opaques, est pratiquement indispensable.

Le Gérant : F. AMIRAULT. NIORT. — IMP. TH. MARTIN.